



## *I Jornada Virtual de Estomatología 2022 Ciego de Ávila*

### **CLÍNICA UNIVERSITARIA DE ESPECIALIDADES ESTOMATOLÓGICAS “MANUEL CEDEÑO”**

#### **Morfología cráneo-maxilar de pacientes con síndrome clase III de Moyers**

Yosvany Herrero Solano<sup>1</sup> [yhsolano@infomed.sld.cu](mailto:yhsolano@infomed.sld.cu) <https://orcid.org/0000-0002-0654-3829>

Luis Atilano Soto Cantero<sup>2</sup> [luis.soto@infomed.sld.cu](mailto:luis.soto@infomed.sld.cu) <https://orcid.org/0000-0002-1001-7397>

<sup>1</sup>Especialista de Segundo Grado en Ortodoncia. Profesor Asistente. Investigador Agregado. Clínica Universitaria de Especialidades Estomatológicas “Manuel Cedeño”. Bayamo, Cuba.

<sup>2</sup>Doctor en Ciencias Médicas. Especialista de Segundo Grado en Ortodoncia. Profesor Titular. Investigador Titular. Universidad de Ciencias Médicas de La Habana. Facultad de Estomatología “Raúl González Sánchez”. La Habana, Cuba.

\*Autor para la correspondencia. Correo electrónico: [yhsolano@infomed.sld.cu](mailto:yhsolano@infomed.sld.cu)

#### **RESUMEN**

**Introducción:** El síndrome clase III de Moyers incluye características que producen una desarmonía facial y estética. **Objetivo:** Describir la morfología esqueléticas cráneo-maxilar de pacientes con síndrome clase III de Moyers. **Método:** Se realizó un estudio observacional descriptivo transversal en 93 pacientes, en la Clínica Universitaria de Especialidades Estomatológicas “Manuel Cedeño” del municipio Bayamo, en el período de abril de 2018 a noviembre de 2020. A todos los pacientes se les realizó la telerradiografía lateral de cráneo para determinar las características esqueléticas cráneo-maxilares y se realizaron mediciones de los cefalogramas de Legan & Burstone, Ricketts, Bell y Steiner. **Resultados:** La mayoría de los pacientes presentaron una base craneal posterior disminuida (31,000), posición adelantada de la cavidad glenoidea (35,001), un patrón braquifacial (29,874) e hiperplasia del cuerpo mandibular en sentido anteroposterior (73,741); resultó que la mayoría de los pacientes tuvieron una relación craneofacial alterada debido a la profundidad facial (93,340), eje facial (95,379) y al ángulo del plano mandibular (19,651); la relación maxilomandibular fue desfavorable (-1,999). **Conclusiones:** Los pacientes con síndrome clase III de Moyers se caracterizaron por una clase III esquelética craneal y máxilomandibular por anomalías morfológicas y espaciales de la mandíbula.



## *I Jornada Virtual de Estomatología 2022* *Ciego de Ávila*

**Palabras clave:** SÍNDROME CLASE III DE MOYERS; CRÁNEO-MAXILAR; ANOMALÍAS

### **INTRODUCCIÓN**

La maloclusión clase III dento-esquelética se ha considerado a lo largo de la historia como uno de los maloclusiones más llamativas debido a la deformidad facial que puede ocasionar.<sup>(1)</sup> Moyers introdujo el concepto de “síndrome clase III” pues consideraba incompleta la clasificación de Angle. Así consideró el problema como un conjunto de elementos coincidentes que forman un patrón identificable. Añadió aspectos como el análisis de la discrepancia oseodentaria, el estudio de las disfunciones musculares y el perfil facial del paciente.<sup>(2)</sup>

La maloclusión de clase III se caracteriza por una posición mesializada de la arcada dentaria inferior con respecto a la superior. Debido a esa relación anómala, los incisivos pueden presentar: mordida cruzada anterior, contacto borde a borde, o, en caso de compensación dentoalveolar, retroinclinación de los inferiores y proinclinación de los superiores. Dentro de las maloclusiones de clase III se pueden diferenciar entre problemas dentarios, funcionales o pseudo clase III, y problemas esqueléticos o clase III verdaderas.<sup>(2)</sup>

En la población caucásica se ha reportado entre el 1 % y el 5%, sin embargo, en la población asiática esta incidencia aumenta para rangos que van del 9 % al 19 %, atribuido a la existencia de un alto porcentaje de pacientes con deficiencia maxilar. En la población latina, la incidencia se acerca al 5 %.

La clase III es un síndrome amplio que incluye no solo las relaciones molares de los primeros molares inferiores mesializados con respecto al ángulo de concordancia superior, un perfil recto o cóncavo, una proyección cero o negativa; pero también puede ir acompañada de combinaciones esqueléticas distintas de la protrusión mandibular y cambios en la articulación temporomandibular.<sup>(3)</sup>

Se realizó este trabajo con el objetivo de describir la morfología esquelética cráneo-maxilar de pacientes con síndrome clase III de Moyers.



# I Jornada Virtual de Estomatología 2022

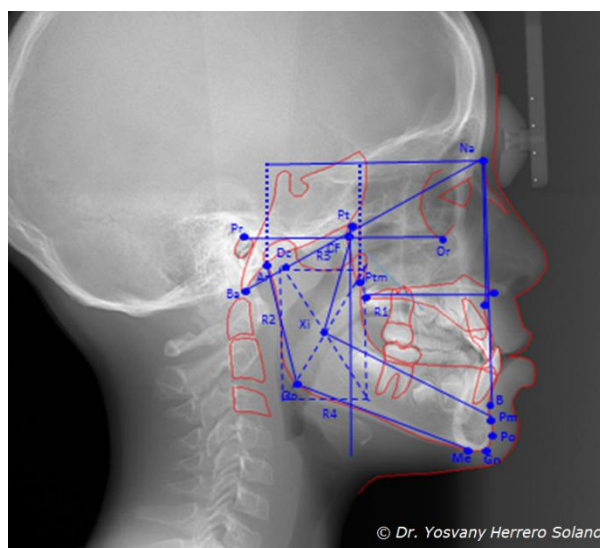
## Ciego de Ávila

### MÉTODO

Se realizó un estudio observacional descriptivo transversal. La población de estudio fue de 93 pacientes, entre siete a 12 años de edad, con síndrome clase III atendidos en la Clínica Universitaria de Especialidades Estomatológicas “Manuel Cedeño” del municipio Bayamo, provincia Granma, en el período de abril de 2018 a noviembre de 2020.

A todos los pacientes se les realizó la telerradiografía lateral de cráneo para determinar las características esqueléticas cráneo-maxilares. Las telerradiografías fueron tomadas en la Consulta de Radiología de la Clínica Universitaria de Especialidades Estomatológicas “Manuel Cedeño” y en el Servicio de Radiología del Hospital Clínico Quirúrgico “Celia Sánchez Manduley”, por un personal calificado y entrenado con el equipo marca ASHI, Modelo HIPERG\_CM, con una medida para radiación equivalente a cada paciente entre 2,7 a 24,3 *microciber* y una energía aplicada al tubo de penetración de 70 kilovoltios - 100 miliamperios - 4 segundos, dosis muy por debajo de la permisible diaria para un paciente, por lo que no produjo riesgos a la salud.

Para el análisis de la telerradiografía de perfil se realizaron las mediciones de los cefalogramas de Legan & Burstone, Ricketts, Bell y Steiner para lo que se establecieron puntos y planos (Figura 1), y se utilizó el *software* Facad versión 3403.



**Figura 1.** Mediciones cefalométricas



## *I Jornada Virtual de Estomatología 2022* *Ciego de Ávila*

La información se procesó mediante el sistema estadístico SPSS-11.5.1 y se utilizó la media como forma de resumen. Los resultados obtenidos se presentaron en tablas.

La integridad de los datos que se obtuvieron en el estudio se realizó conforme a los principios éticos para la investigación médica en humanos establecidos en la declaración de Helsinki, enmendada por la 52 Asamblea General en Edimburgo, Escocia, en octubre del 2000. El proyecto de la investigación primaria fue aprobado por el Consejo Científico y Comité de Ética de la Clínica Universitaria de Especialidades Estomatológicas “Manuel Cedeño”. Los valores éticos que se tuvieron en cuenta se corresponden con los principios básicos más importantes en la ética de las investigaciones con seres humanos, los cuales se relacionan a continuación: respeto a la persona, beneficencia, justicia y no maleficencia.

El manejo racional de los rayos X, o lo que es lo mismo, el control de ellos mediante una serie de medios y medidas de protección, fue garantizado según lo descrito en la Resolución Ministerial para la Protección Radiológica, dictada por el Gobierno y citada por Toledo Mayarí <sup>(4)</sup>, que atañe tanto a los que trabajan directamente con radiaciones como a los pacientes que las reciben a expensas de alguna prueba radiográfica.

### **RESULTADOS**

En la tabla 1 se describe las características estructurales internas del esqueleto cráneo-maxilar, donde resultó que los pacientes con síndrome clase III de Moyers presentaron una base craneal posterior disminuida (31,000) lo que induce a la posición anterior de la mandíbula con respecto a la base del cráneo, una posición adelantada de la cavidad glenoidea debido a la deflexión craneal aumentada (35,001), un patrón braquifacial con hueso mandibular fuerte (29,874) e hiperplasia del cuerpo mandibular en sentido anteroposterior (73,741).



## *I Jornada Virtual de Estomatología 2022* *Ciego de Ávila*

**Tabla 1.** Características estructurales internas cráneo-maxilares de pacientes con síndrome clase III de Moyers

<b>Estructural interno</b>	<b>Media</b>	<b>Desviación estándar</b>
Base craneal posterior	31,000	6,957
Base craneal anterior	52,345	5,987
Deflexión craneal	35,001	4,564
Altura facial posterior	59,237	5,231
Posición de la rama	85,453	3,326
Localización del porión	28,613	3,367
Arco mandibular	29,874	5,728
Longitud del cuerpo mandibular	73,741	4,816
Longitud maxilar	53,983	3,354

Los pacientes con síndrome clase III de Moyers presentaron una relación craneofacial alterada (tabla 2) debido a la profundidad facial (93,340), eje facial (95,379) y al ángulo del plano mandibular (19,651), sin embargo la posición maxilar en sentido vertical fue normal (53,889), así como la relación en el eje anteroposterior del maxilar (53,889), por lo que la mala relación se debe a problemas de crecimiento y posición del hueso mandibular con respecto al maxilar y la región craneal.

**Tabla 2.** Relación craneofacial de pacientes con síndrome clase III

<b>Relación craneofacial</b>	<b>Media</b>	<b>Desviación estándar</b>
Profundidad facial	93,340	6,787
Eje facial	95,379	4,367
Ángulo del plano mandibular	19,651	2,873
Profundidad maxilar	91,334	3,266
Altura maxilar	53,889	3,326
Plano palatal	3,813	3,398



## *I Jornada Virtual de Estomatología 2022* *Ciego de Ávila*

En la tabla 3 se muestra que los pacientes estudiados se caracterizaron por una posición normal en el plano sagital del maxilar con respecto a la base del cráneo (3,432; 83,771) y una relación maxilomandibular desfavorable (-1,999) por la posición adelantada de la mandíbula respecto al maxilar y a la base craneal.

**Tabla 3.** Relación maxilomandibular de los pacientes con síndrome clase III de Moyers

<b>Relación maxilomandibular</b>	<b>Media</b>	<b>Desviación estándar</b>
Convexidad	3,432	6,787
Altura facial inferior	45,982	4,123
Posición anteroposterior maxilar	83,771	2,833
Posición anteroposterior mandibular	85,874	2,343
Relación maxilomandibular	-1,999	-2,226

### **DISCUSIÓN**

La parte superior de la cara está unida a la base anterior del cráneo por las suturas frontonasal en la parte anterior, zigomática lateralmente y posteriormente por la sutura pterigomaxilar. La cara es influenciada por el crecimiento proporcional de las bases anterior y posterior del cráneo, el crecimiento adicional hacia abajo y adelante se localiza en estas suturas.<sup>(5)</sup>

El crecimiento de la mandíbula debería integrarse con el crecimiento posterior del cráneo, ya que se articula con la cavidad glenoidea del hueso temporal, que a su vez se mueve con el crecimiento del hueso occipital. Por lo tanto, las alteraciones en la base de cráneo se manifiestan en la porción facial a la que está unida. Así mismo, el patrón craneofacial en las relaciones esqueléticas es influenciado por la posición de la base craneal. Cada uno de estos patrones morfológicos presenta un conjunto típico de características craneofaciales que predisponen hacia el desarrollo de una relación esquelética determinada<sup>(5)</sup>

Este estudio reveló que los pacientes con síndrome clase III de Moyers presentaron una base craneal posterior disminuida lo que predispone a la clase III esquelética al definir una posición adelantada de la cavidad glenoidea y por tanto del hueso mandibular, caracterizándose este hueso por anomalía de



## *I Jornada Virtual de Estomatología 2022* *Ciego de Ávila*

volumen (morfológica) en el plano sagital y de posición (espacial) en el eje anteroposterior. Estos resultados coinciden con los de Tejedor-Sanz <sup>(6)</sup> y Pino-Guerrero.<sup>(7)</sup>

Los pacientes con síndrome clase III de Moyers presentaron una relación craneofacial alterada determinado por los resultados de las mediciones de la profundidad facial, el eje facial y al ángulo del plano mandibular, de ahí que la mala relación se debe a problemas de crecimiento y posición del hueso mandibular con respecto al maxilar y la región craneal. Resultados similares expone Castañón,<sup>(5)</sup> Mato-González y cols.<sup>(8)</sup> quienes recogieron que el 51 % de los pacientes presentaron alteraciones de la oclusión debido a la mala relación craneofacial.

Los pacientes estudiados se caracterizaron por una posición normal en el plano sagital del maxilar con respecto a la base del cráneo y una relación maxilomandibular desfavorable por la posición adelantada de la mandíbula respecto al maxilar y a la base craneal. Estos resultados hablan de que los pacientes con síndrome clase III de Moyers presentaron un patrón de crecimiento de clase III esquelético, resultados similares mostraron Martínez-Rodríguez y cols.<sup>(3)</sup> y Bioti-Torres.<sup>(1)</sup>

La mala relación ósea que se establece entre los maxilares y la región craneal, se manifiesta en los tejidos blandos, lo que expone una alteración en la armonía facial al establecerse un perfil cóncavo y desarmonías de los tercios faciales en los planos verticales y horizontales, ello constituye preocupación para los pacientes y familiares al tener como premisa la afectación estética; desde el punto de vista funcional se rompe el equilibrio bucal y dentario y aparecen problemas oclusales y a nivel de la articulación temporomandibular, por lo que el estudio esquelético en ortodoncia es de vital importancia para establecer medidas oportunas de tratamiento preventivo, interceptivo y rehabilitador. La limitación fundamental del presente estudio está dada por el número reducido de sujetos, rango de edades.

### **CONCLUSIONES**

Los pacientes con síndrome clase III de Moyers se caracterizaron por una clase III esquelética craneal y máxilomandibular por anomalías morfológicas y espaciales de la mandíbula, lo cual constituye un aporte en las características morfológicas de los pacientes con esta maloclusión, cuyo posterior tratamiento va enfocado a reorientar la discrepancia máxilomandibular.



## *I Jornada Virtual de Estomatología 2022 Ciego de Ávila*

### **REFERENCIAS BIBLIOGRÁFICAS**

1. Bioti-Torres AM, Torres-Lima M, Rezk-Díaz A, Morejón-Fernández AC. Maloclusión clase III tratada con máscara facial. Rev. cienc. méd. Pinar Río [Internet]. 2018 [citado 12 Abr 2021]; 22(2): 373-8. Disponible en: <http://www.revcmpinar.sld.cu/index.php/publicaciones/article/view/3342>
2. Morales-Fernández M. Bases genéticas de la maloclusión clase III esquelética. [Internet]. Sevilla: Universidad de Sevilla; 2017 [citado 12 Abr 2021]. Disponible en: <https://idus.us.es/handle/11441/74326>
3. Martínez-Rodríguez M, Martínez-Vergara Y, Rezk-Díaz A, Torres-Lima M, Bioti-Torres AM. Efectividad del retropropulsor estimulador 2 en el tratamiento del síndrome clase III de Moyers. Rev. cienc. méd. Pinar Río [Internet]. 2017 [citado 12 Abr 2021]; 21(5): 652-60. Disponible en: <http://www.revcmpinar.sld.cu/index.php/publicaciones/article/view/3138>
4. Toledo-Mayari G. Evaluación de distintos métodos para determinar el potencial de crecimiento en pacientes de Ortodoncia. Propuesta de método simplificado [Internet]. La Habana: Universidad Ciencias Médicas de La Habana; 2008 [citado 12 Abr 2021]. Disponible en: [http://tesis.repo.sld.cu/240/1/Toledo\\_Mayari.pdf](http://tesis.repo.sld.cu/240/1/Toledo_Mayari.pdf)
5. Castañon Y. Determinación de las diferencias cefalométricas en la configuración de la base craneal en cada uno de los tres biotipos faciales básicos. Protocolo de trabajo integrador final para acceder al título de Especialista en Ortodoncia. [Internet]. La Plata: Universidad Nacional de La Plata; 2017 [citado 12 Abr 2021]. Disponible en: [http://sedici.unlp.edu.ar/bitstream/handle/10915/94754/Documento\\_completo.pdf](http://sedici.unlp.edu.ar/bitstream/handle/10915/94754/Documento_completo.pdf)
6. Tejedor-Sanz N. Estudio cefalométrico sobre la estabilidad a largo plazo de pacientes con maloclusión de clase III tratados vs pacientes control de clase I [Internet]. Madrid: Universidad Complutense de Madrid; 2018 [citado 12 Abr 2021]. Disponible en: <https://eprints.ucm.es/49625/1/T40429.pdf>
7. Pino-Guerrero EF. Evaluación cefalométrica de la inclinación y longitud de la base craneal anterior en pacientes entre 8 y 12 años atendidos en el servicio de odontopediatría de la clínica de la UPCH entre los años 2010-2016 [Internet]. Lima: Universidad peruana Cayetano Heredia; 2017 [citado 12 Abr 2021]. Disponible en: [http://repositorio.upch.edu.pe/bitstream/handle/upch/966/Evaluacion\\_PinoGuerrero\\_Elizabeth.pdf](http://repositorio.upch.edu.pe/bitstream/handle/upch/966/Evaluacion_PinoGuerrero_Elizabeth.pdf)





## *I Jornada Virtual de Estomatología 2022* *Ciego de Ávila*

8. Mato-González A, Pérez-Mendoza L, Rodríguez-Fuego MC, González-Gutiérrez A. Mordida cruzada anterior y tratamiento en la atención primaria. Rev. cienc. méd. Pinar Río [Internet]. 2016 [citado 12 Abr 2021];20(4):458-64. Disponible en: <http://www.revcmpinar.sld.cu/index.php/publicaciones/article/view/2543>

### **Conflictos de intereses**

Los autores plantean que no existen conflictos de intereses

### **Contribución de los autores:**

Yosvany Herrero Solano: concepción y diseño del trabajo, revisión documental y bibliográfica, análisis e interpretación de la información, redacción del manuscrito, revisión crítica del manuscrito y aprobación de la versión final.

Luis Atilano Soto Cantero: revisión documental y bibliográfica, análisis e interpretación de la información, revisión crítica del manuscrito, aprobación de la versión final.