
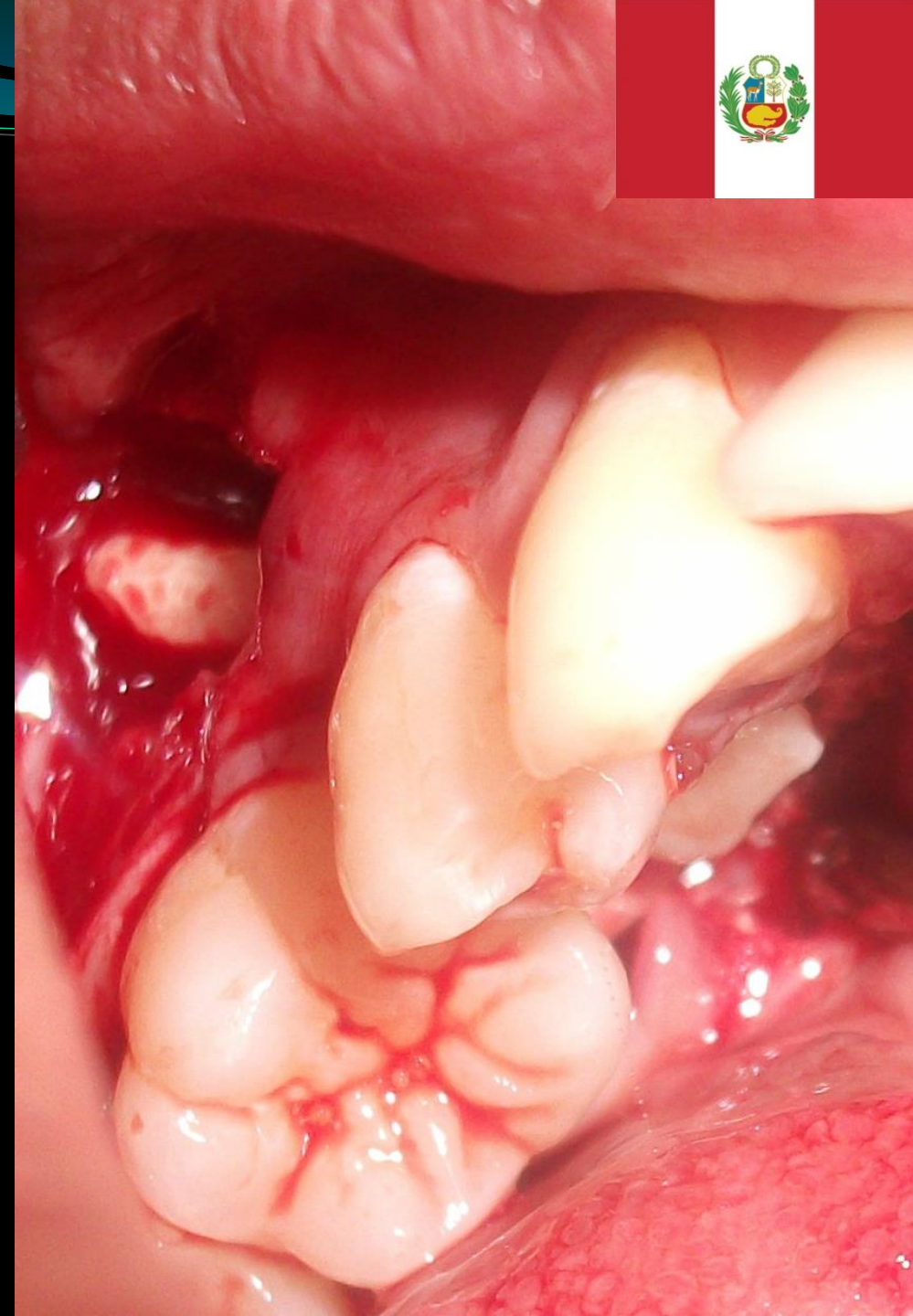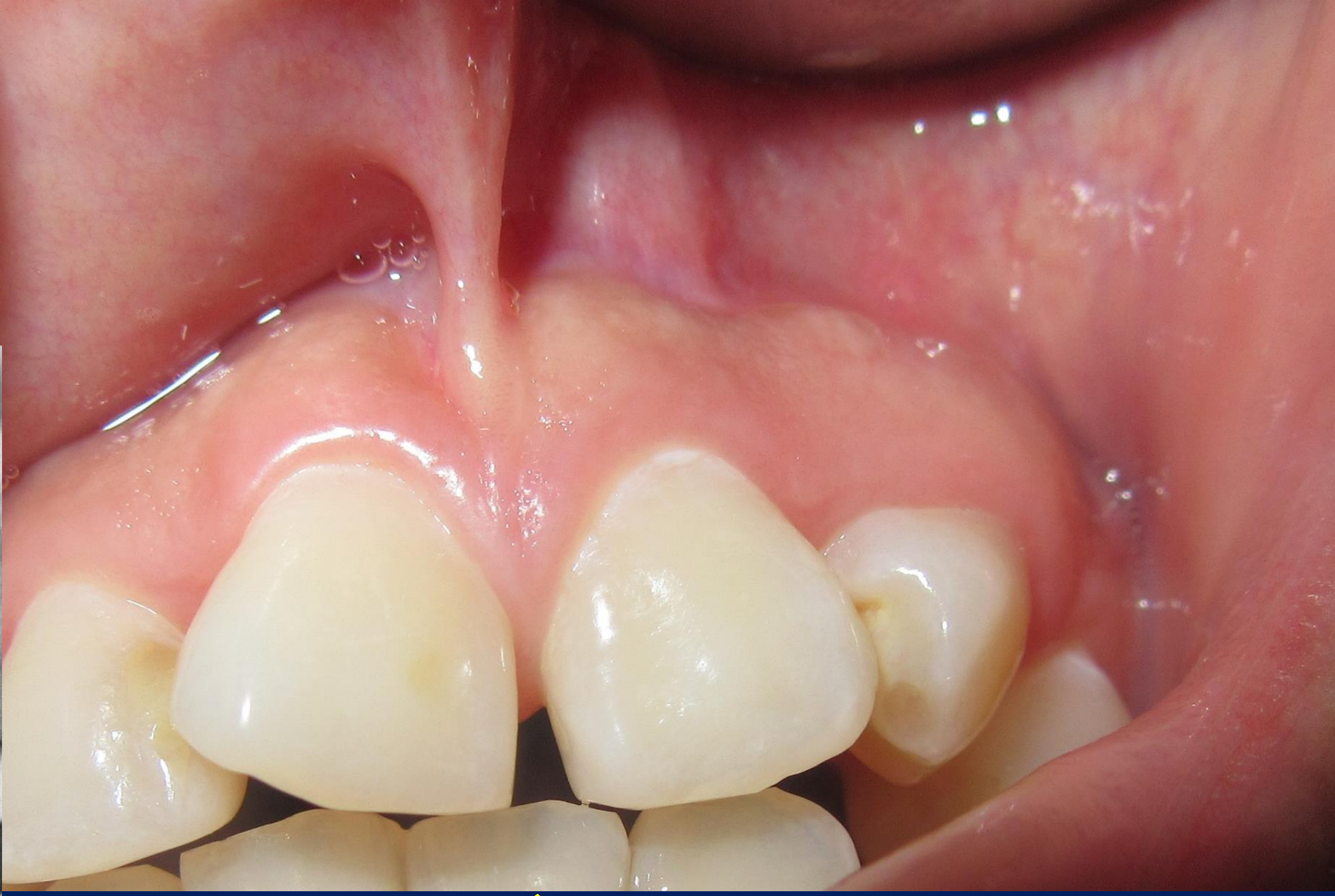
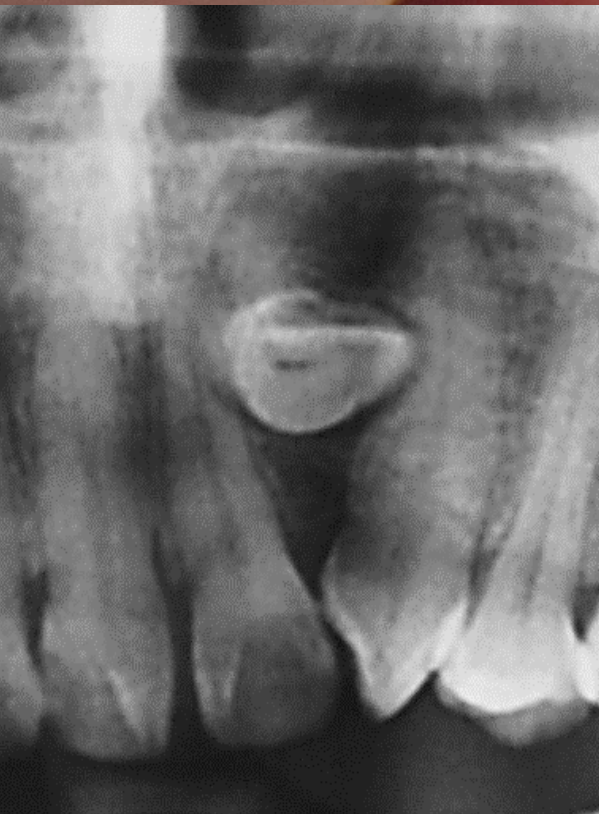



# PLANIFICACIÓN QUIRÚRGICA EN EXODONCIA DE DIENTES RETENIDOS EN POSICIÓN TRANSVERSAL

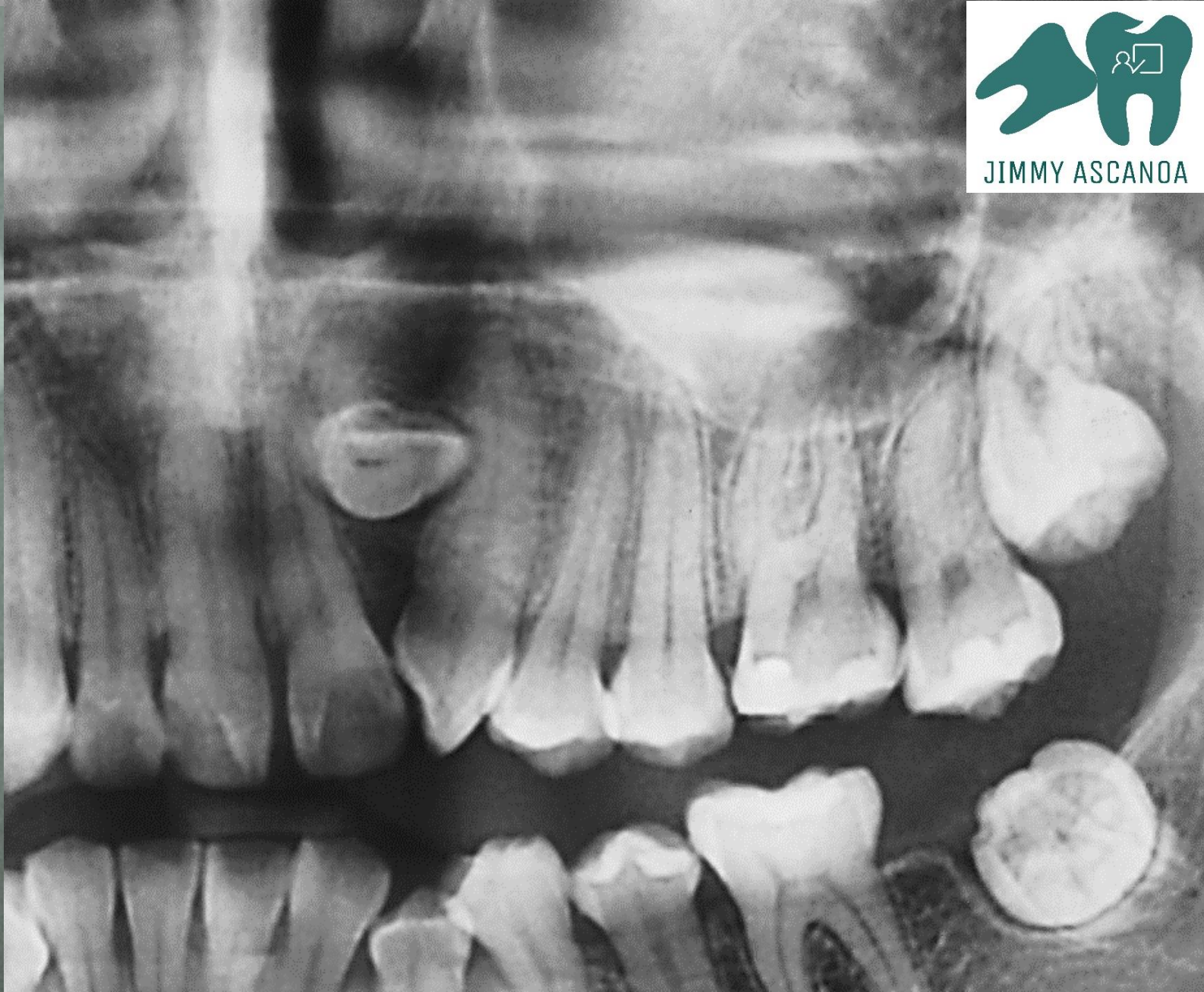
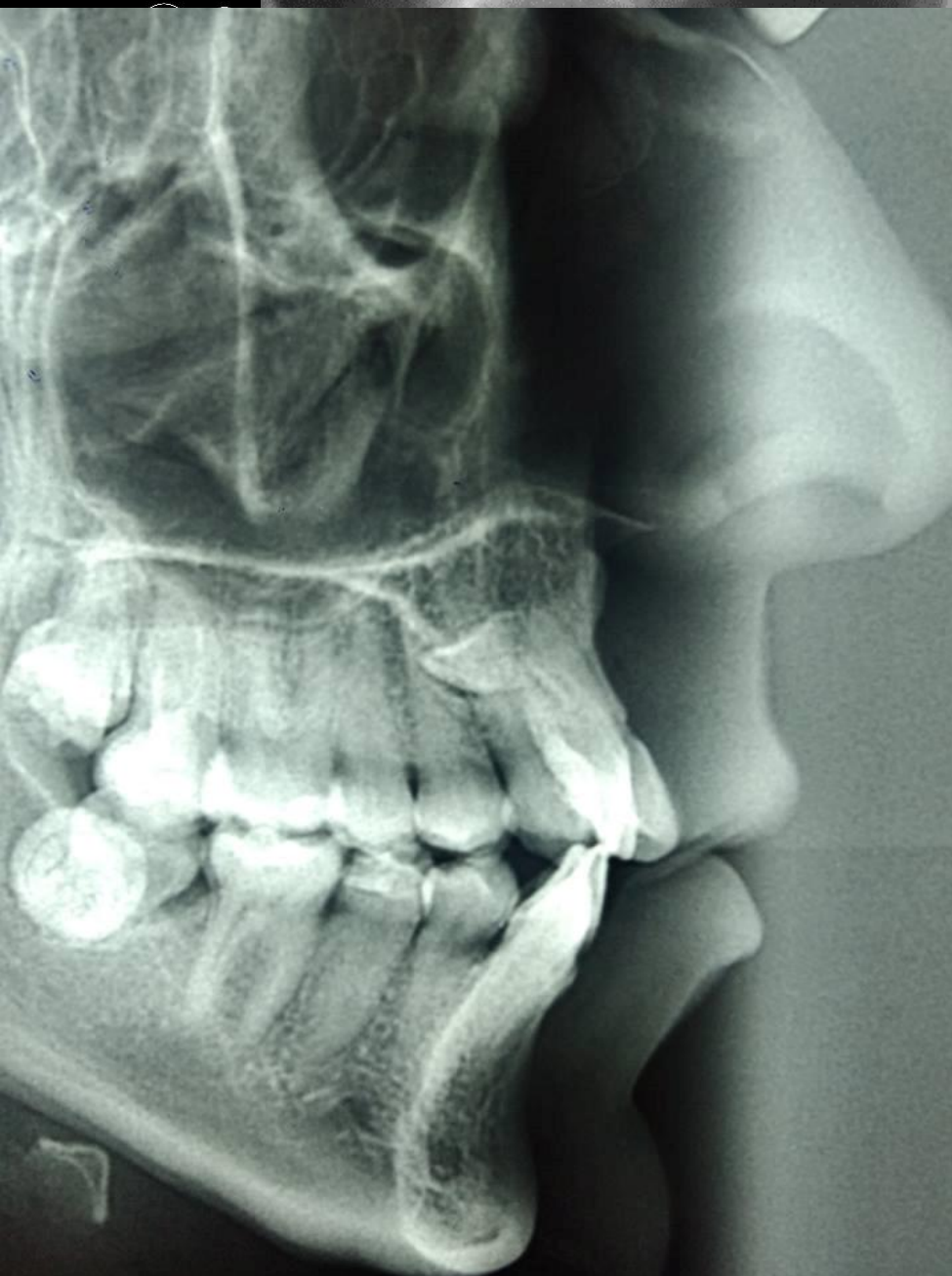
JIMMY ASCANO

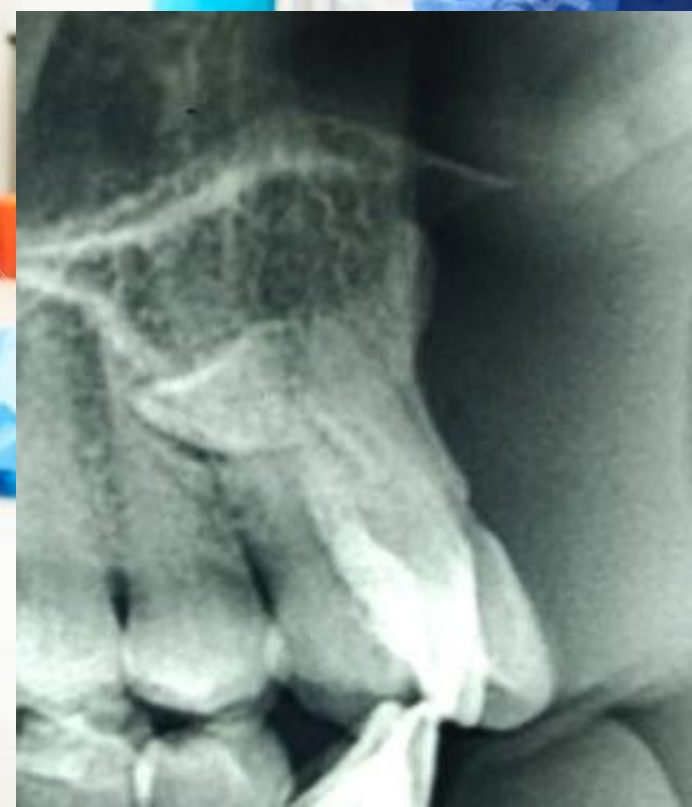
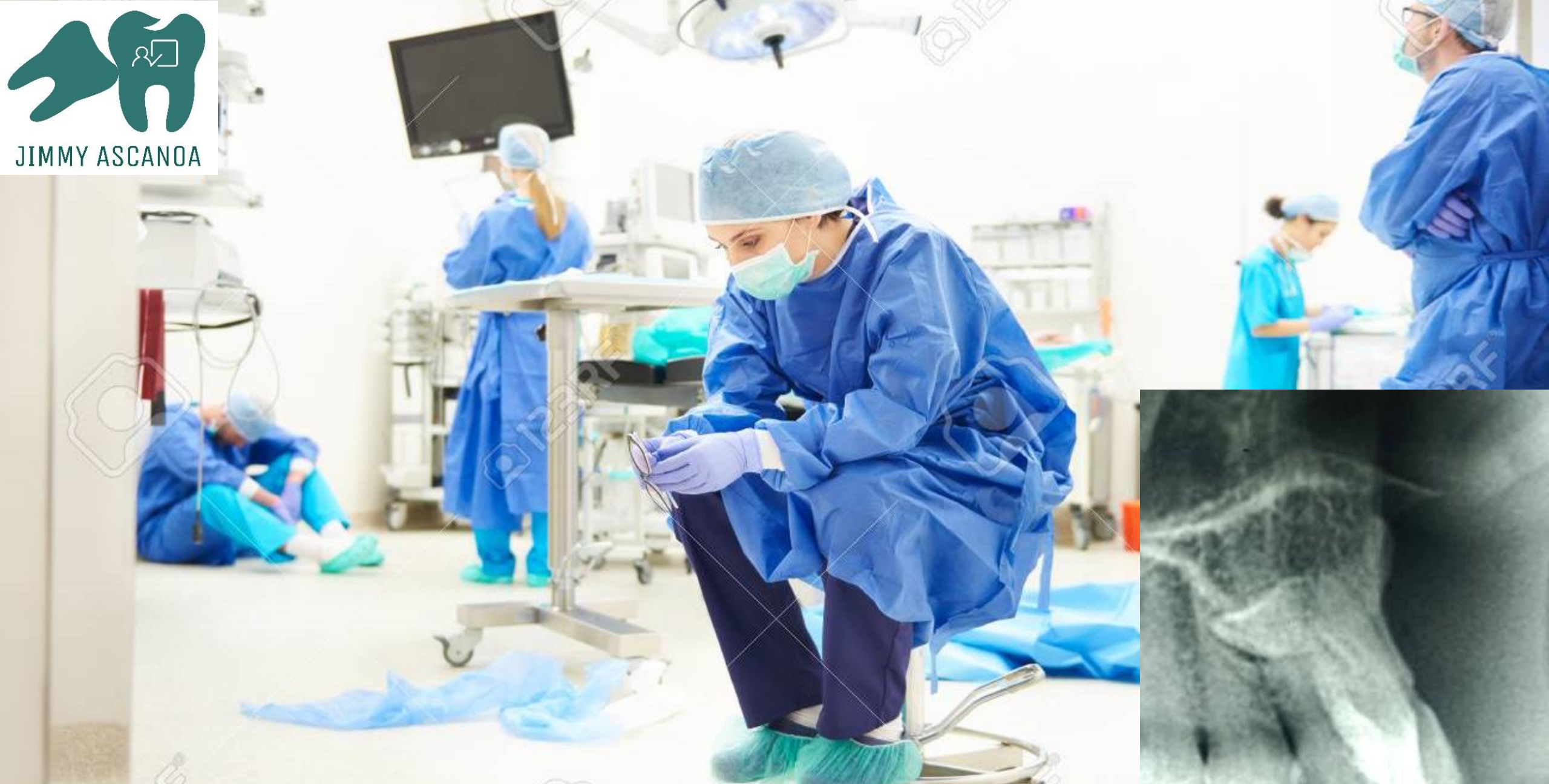


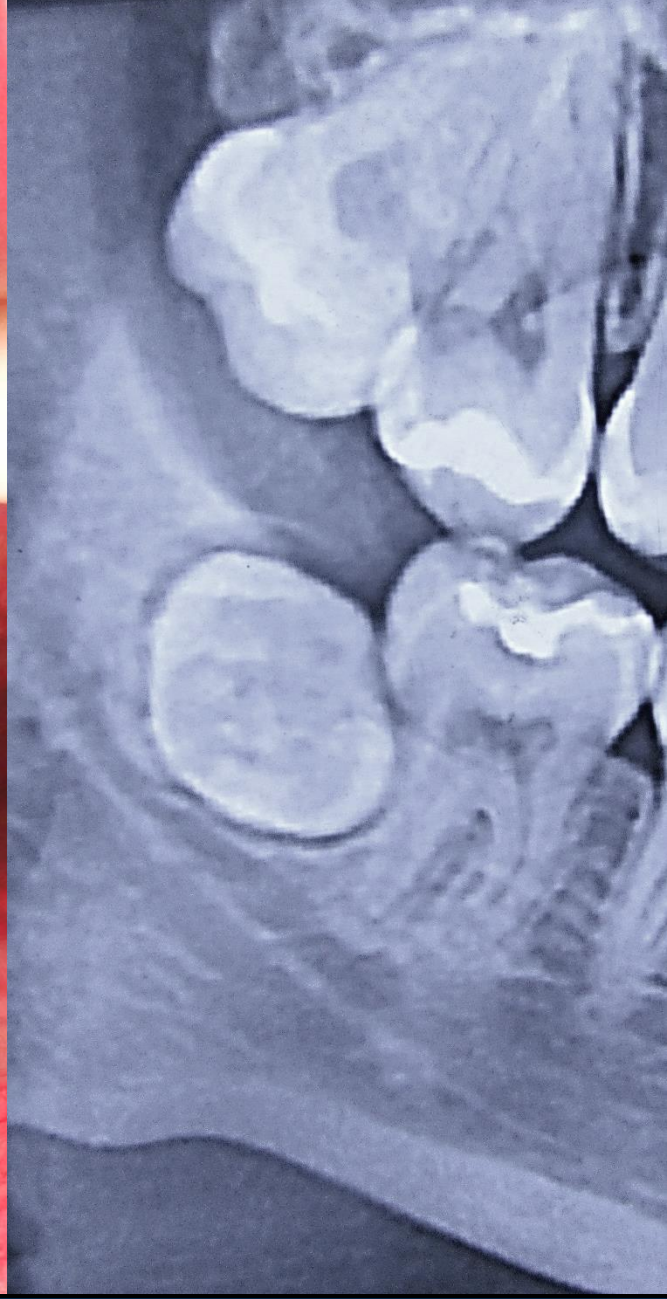
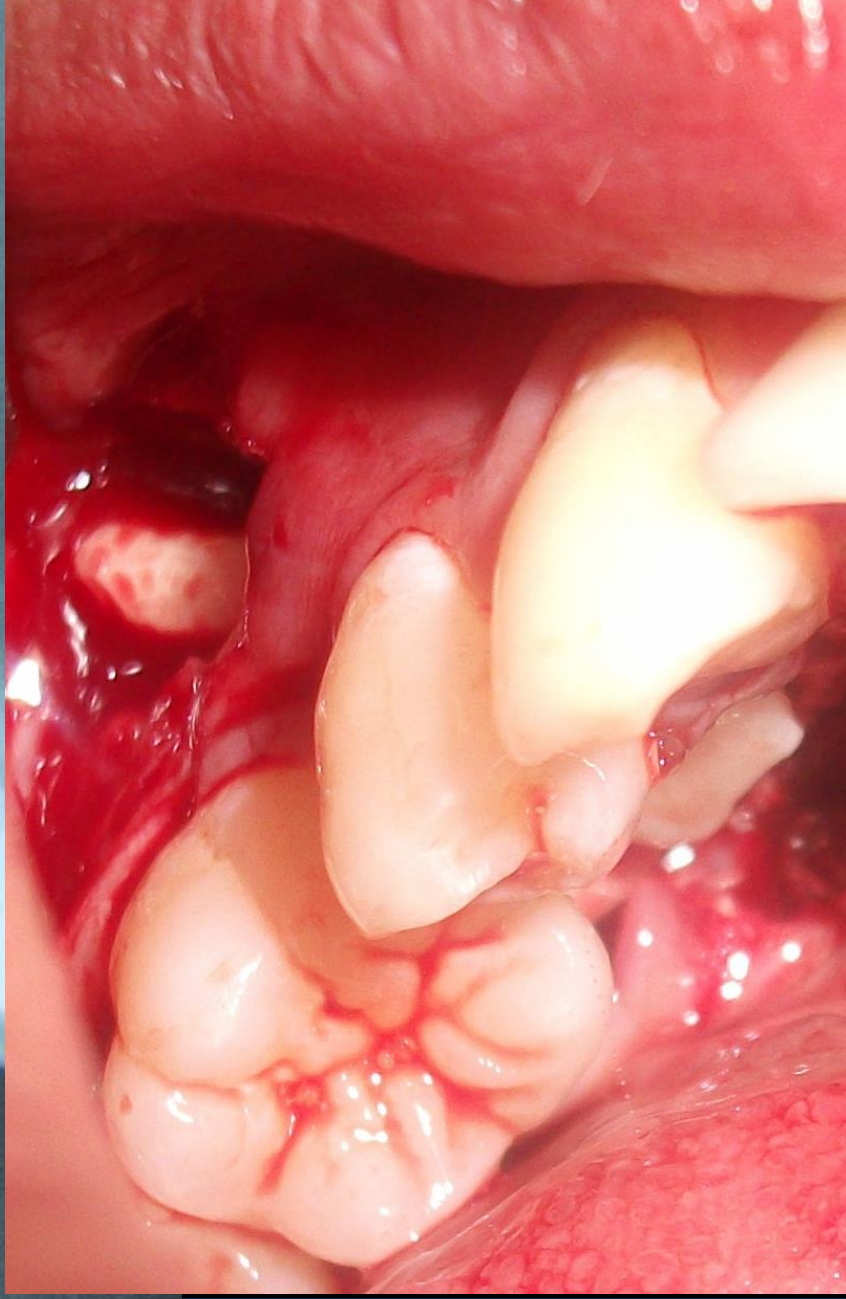
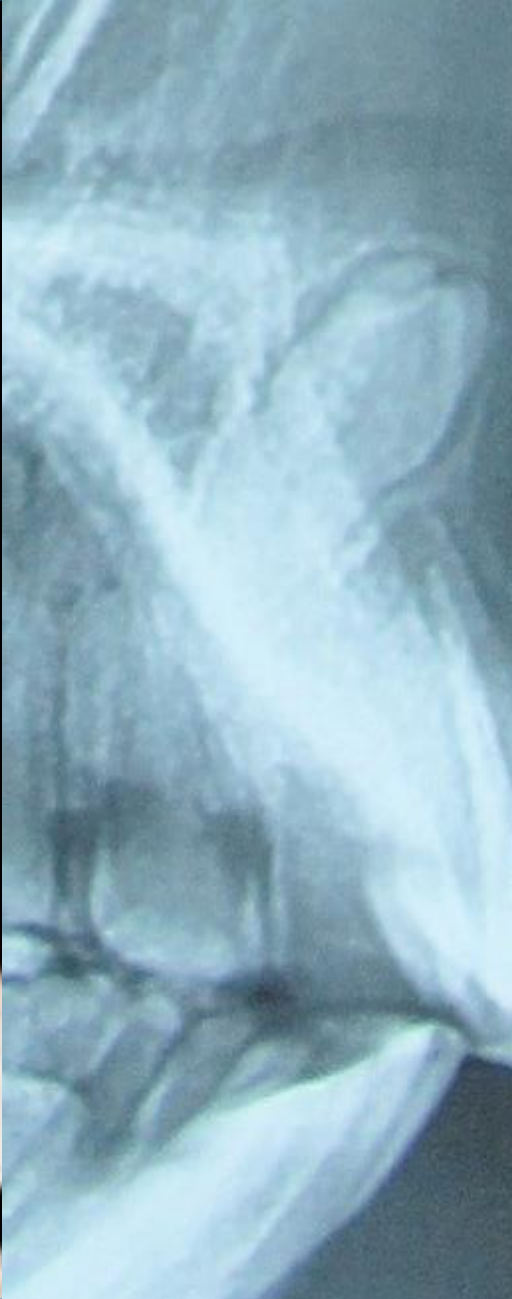**VISTA CLÍNICA**



**¿CÓMO REALIZAR LA EXODONCIA DEL IL?**

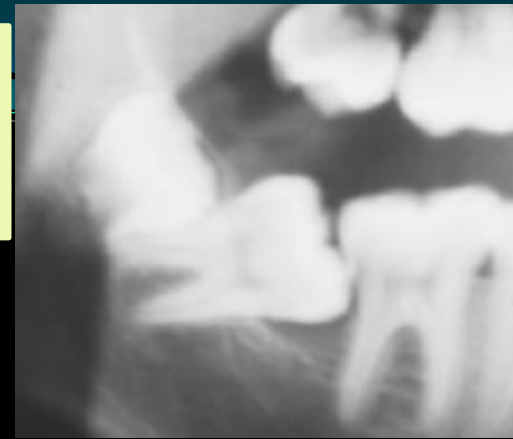

# COMPLICACIONES Y PREOCUPACIÓN

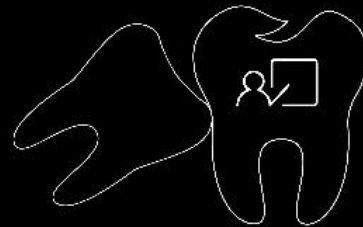
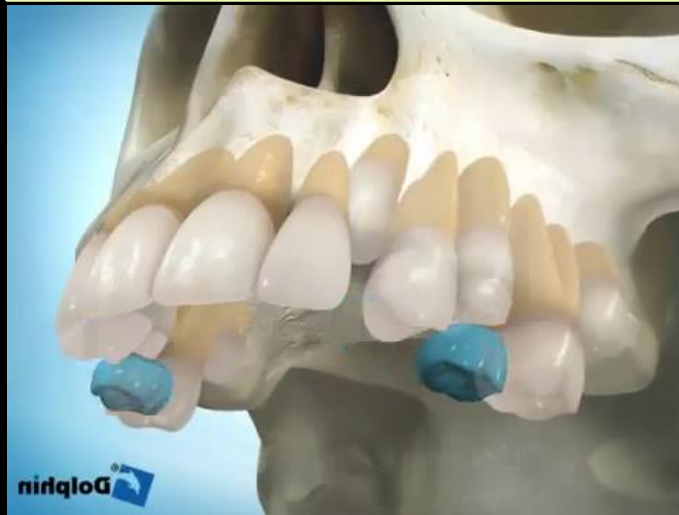
**¿QUÉ CASOS CLINICOS VAMOS A VER?**

# DIENTE RETENIDO

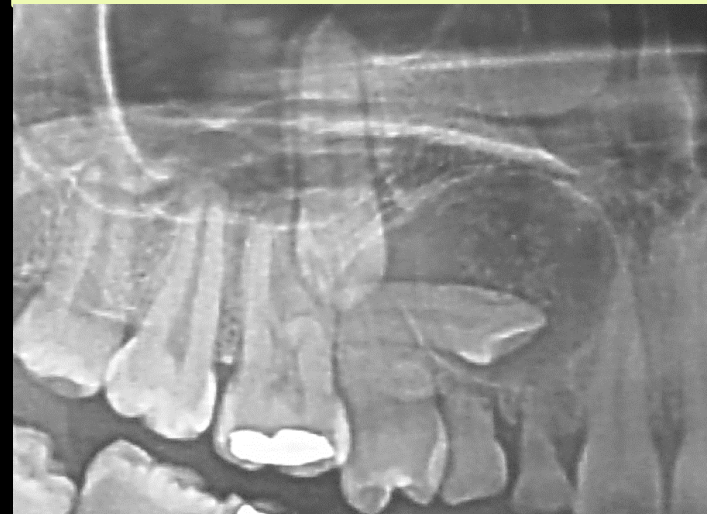

## DIENTE IMPACTADO

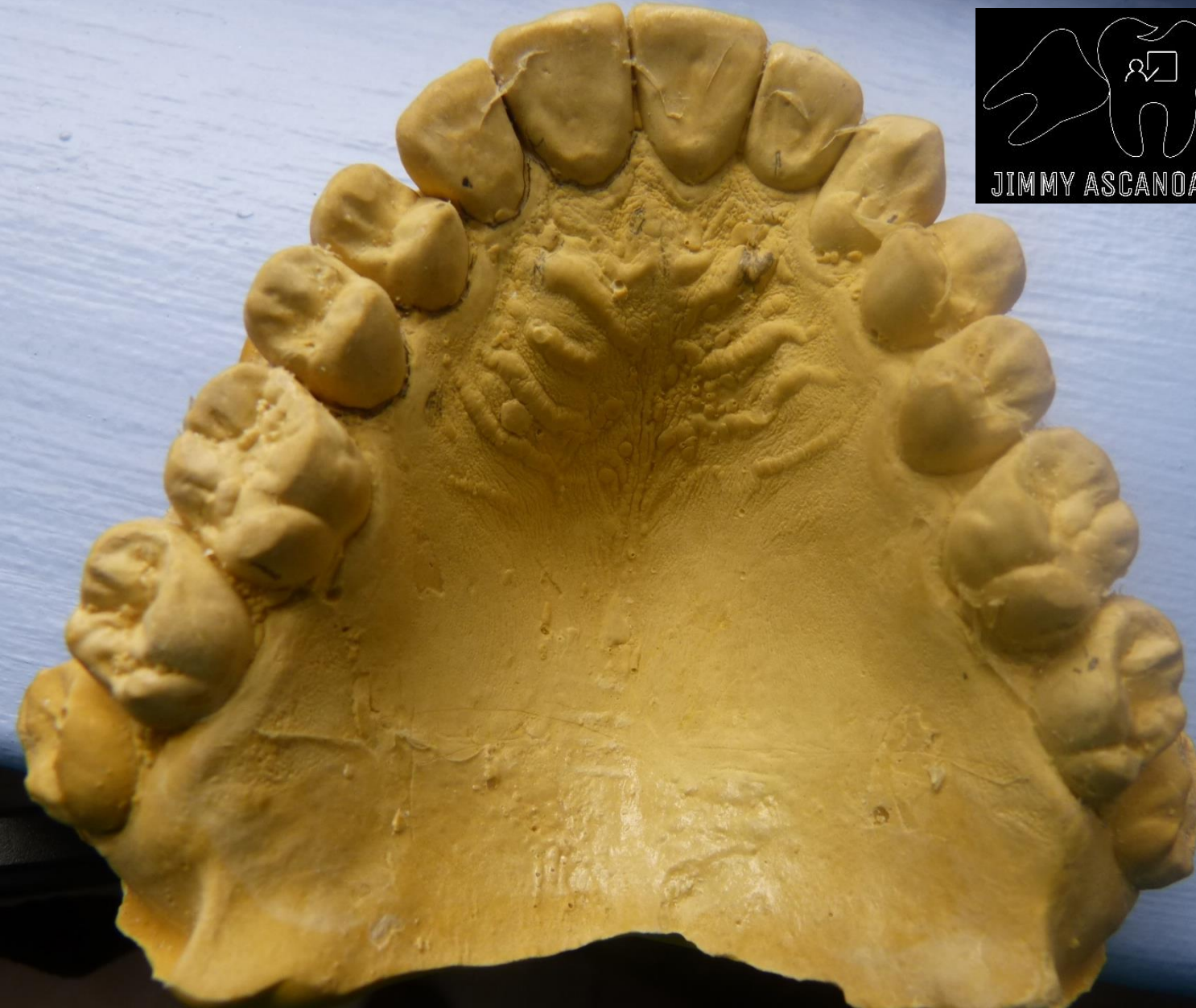

JIMMY ASCANOVA


## DIENTE INCLUIDO

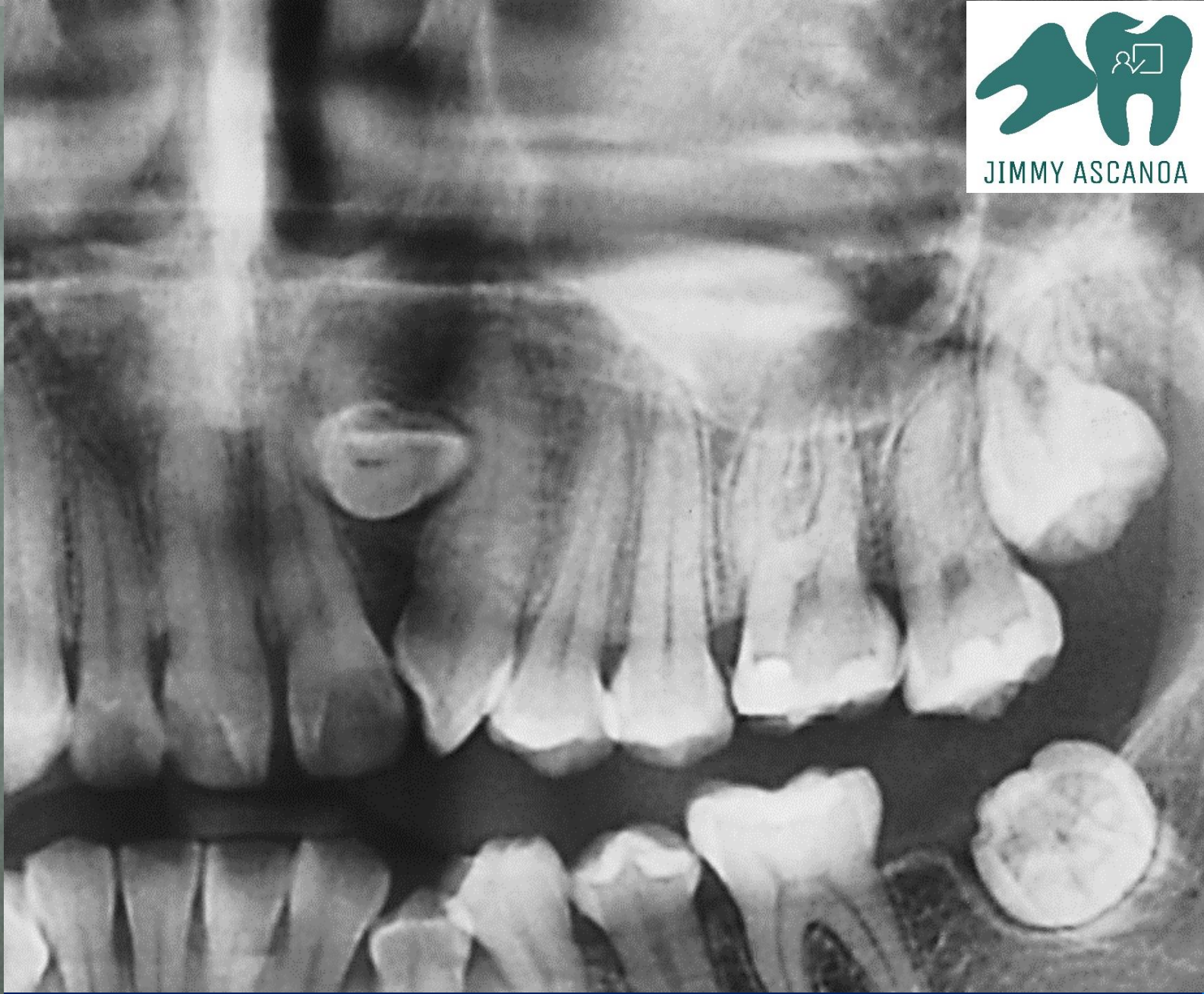
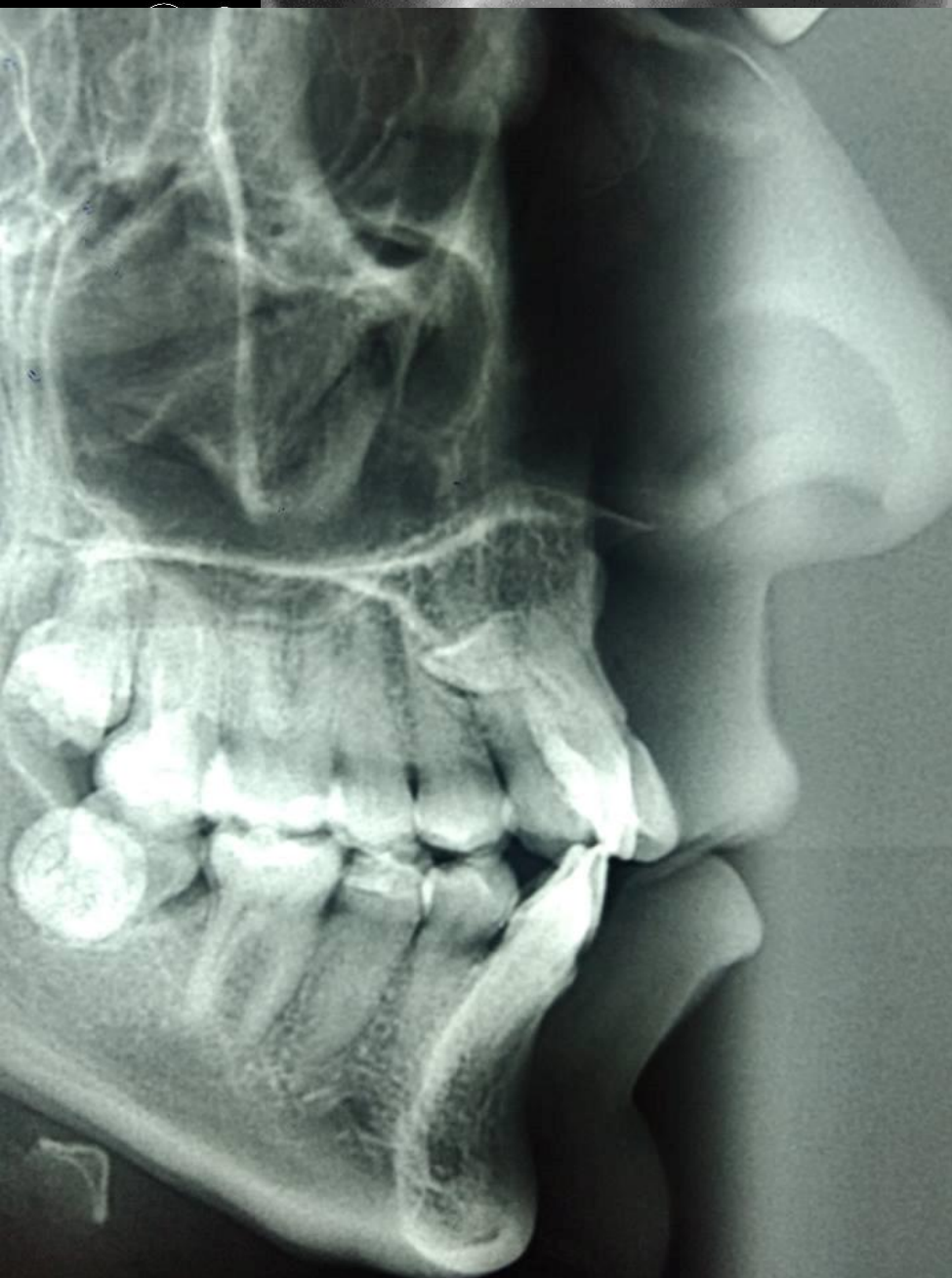

# FRECUENCIA EN RETENCIONES DENTARIAS



TERCERA MOLAR INFERIOR	35%
CANINO SUPERIOR	34%
TERCERA MOLAR SUPERIOR	9%
SEGUNDO PREMOLAR INFERIOR	5%
CANINO INFERIOR	4%
INCISIVO CENTRAL SUPERIOR	4%



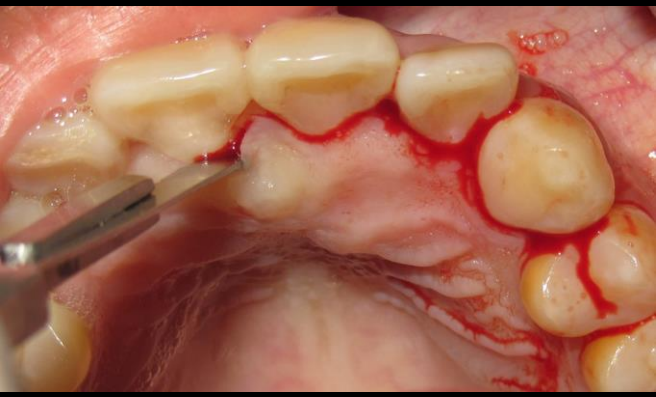


**¿CÓMO REALIZAR LA EXODONCIA DEL IL?**






Conoce a tu enemigo  
y conócete a ti mismo,  
**y vencerás**



# HISTORIA CLINICA



## Patient Medical History

Physician \_\_\_\_\_

1. Are you under medical treatment now? \_\_\_\_\_
2. Have you ever been hospitalized - surgical operation or serious illness? \_\_\_\_\_  
If yes, please explain \_\_\_\_\_
3. Are you taking any medication(s), including non-prescription medicine? \_\_\_\_\_  
If yes, what medication(s) are you taking? \_\_\_\_\_
4. Have you ever taken Fen-Phen/Redux? \_\_\_\_\_
5. Do you use tobacco? \_\_\_\_\_
6. Do you use alcohol? \_\_\_\_\_
7. Are you currently taking any medication? \_\_\_\_\_
8. Do you have any of the following?  
Yes  No   
Asthma \_\_\_\_\_  
Low Blood Pressure \_\_\_\_\_  
Epilepsy \_\_\_\_\_  
Heart Disease \_\_\_\_\_  
Cardiac Pacemaker \_\_\_\_\_  
Heart Murmur \_\_\_\_\_  
Arteriosclerosis \_\_\_\_\_
9. Are you allergic to or have you had reactions to any of the following?  
Date of Last Reaction \_\_\_\_\_  
 Yes  No  
Local Anesthetics (e.g. Novocain) \_\_\_\_\_  
Penicillin or any other Antibiotics \_\_\_\_\_  
Sulfonamides \_\_\_\_\_  
Sulfur Dioxide \_\_\_\_\_  
Iodine \_\_\_\_\_  
Aspirin \_\_\_\_\_  
Any Metals \_\_\_\_\_  
Latex Rubber \_\_\_\_\_  
Other (please list) \_\_\_\_\_  
Nickel, mercury, etc. \_\_\_\_\_
10. Do you have a persistent cough or throat irritation (lasting more than 2 weeks)? \_\_\_\_\_  
Yes  No
11. Women Only:  
a) Are you pregnant or thinking of becoming pregnant? \_\_\_\_\_  
b) Are you nursing? \_\_\_\_\_  
c) Are you taking oral contraceptives? \_\_\_\_\_  
Yes  No

# Cuadro 1-2 Datos básicos de la historia clínica

1. Hospitalizaciones pasadas, intervenciones, lesiones traumáticas y enfermedades graves.
2. Enfermedades menores o síntomas recientes.
3. Medicamentos empleados actual o recientemente y alergias (en particular alergias a fármacos).
4. Descripción de hábitos o adicciones relacionados con la salud, como el alcoholismo, el tabaquismo y la drogadicción, y la cantidad y el tipo de ejercicio diario.
5. Día y resultados de la última revisión o consulta médica.

Interconsulta

Plan de  
tratamiento

Edad

Tipo de  
cráneo

Apertura  
bucal

Estado  
sistémico

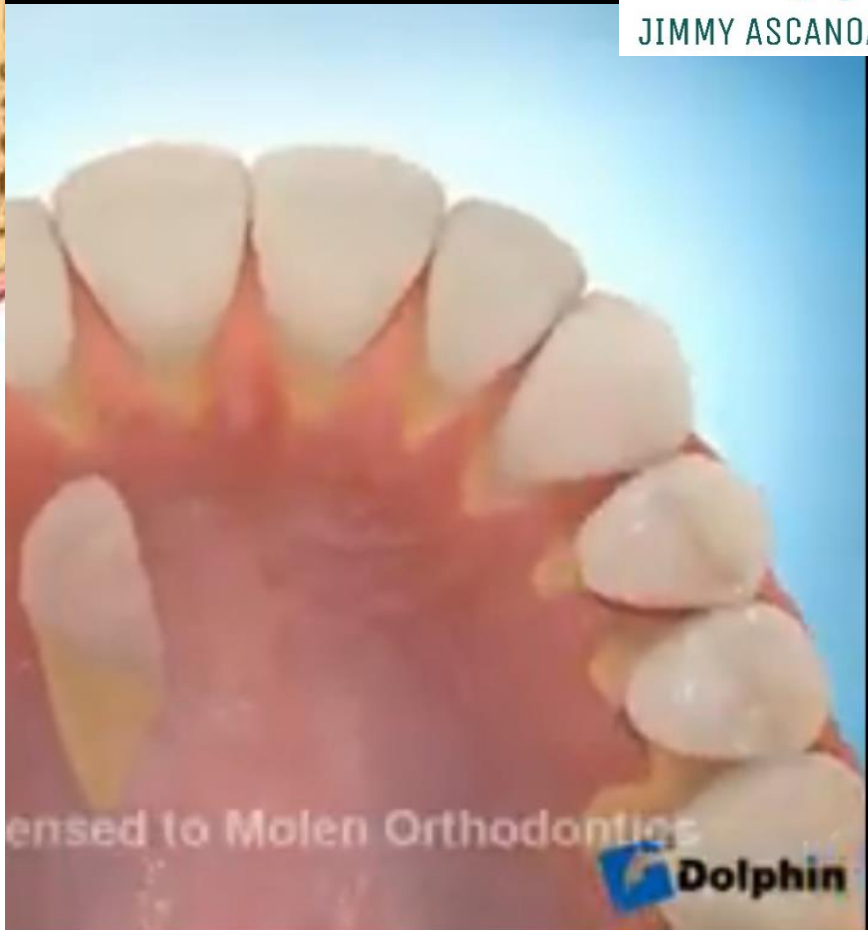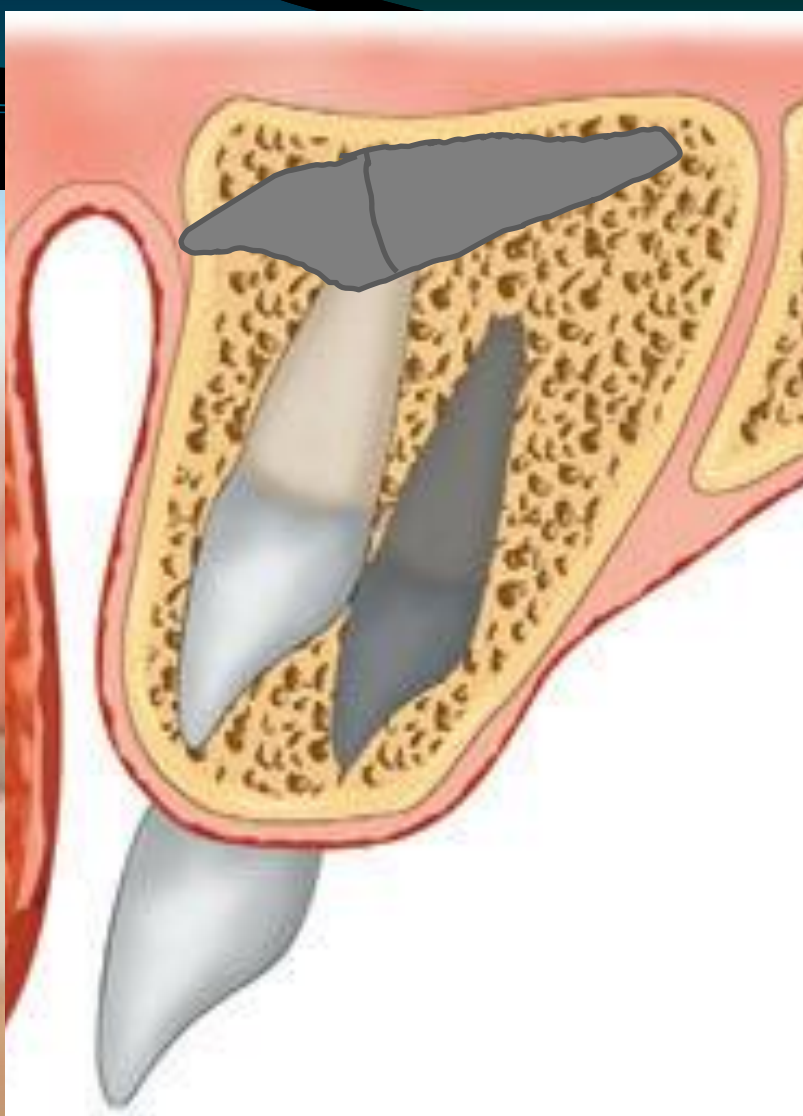
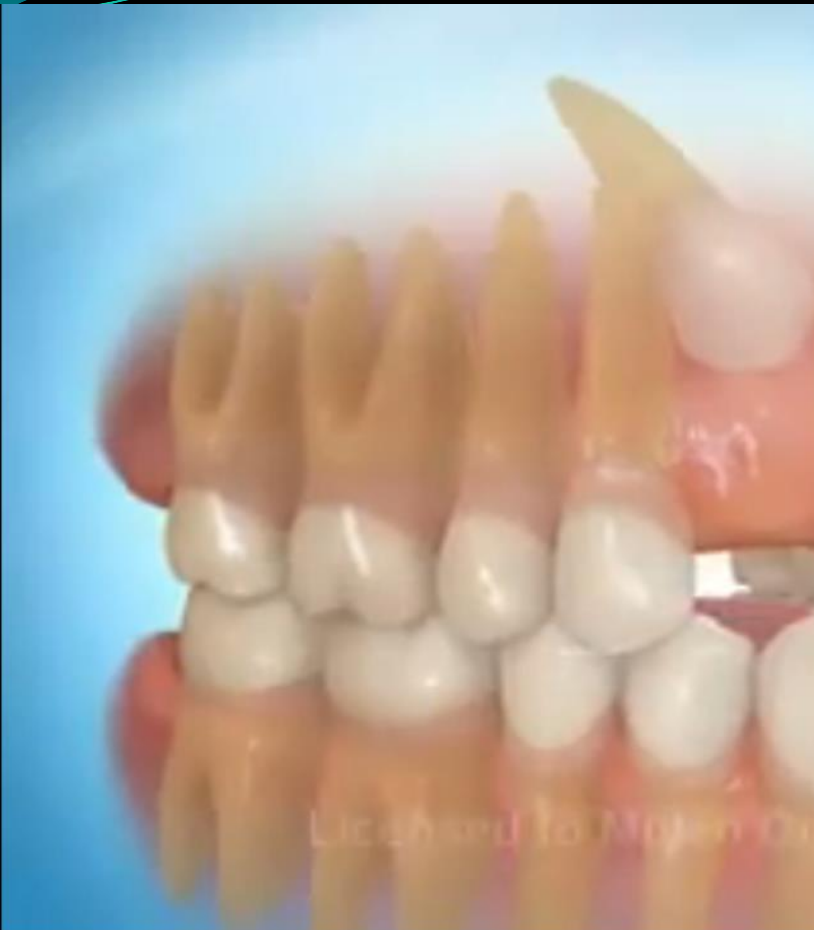Control del  
edema

Colaboración  
del paciente

Lugar de  
abordaje

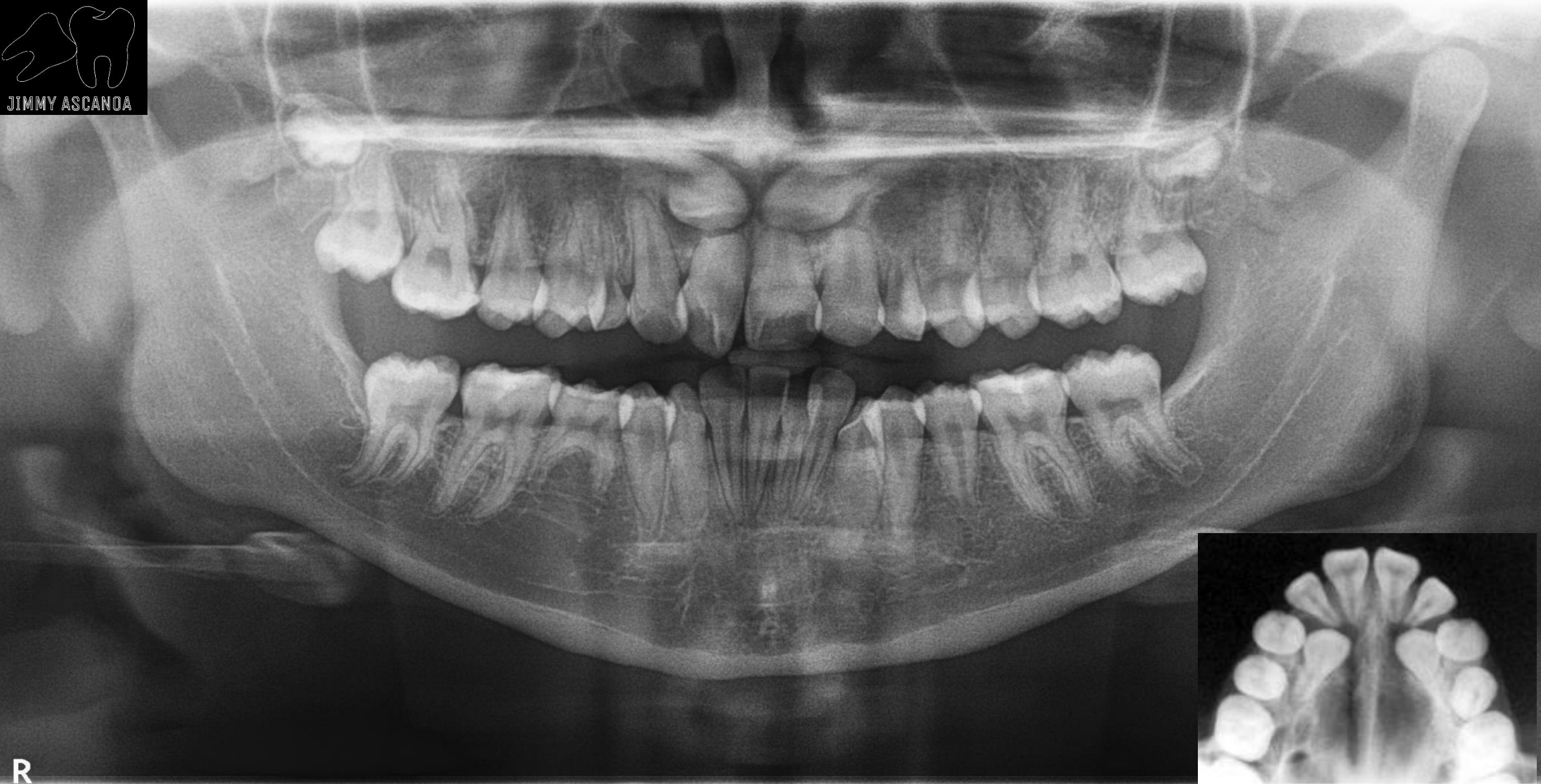¿Estoy  
preparado?

**CRITERIOS A TOMAR EN CUENTA EN LA CIRUGÍA**


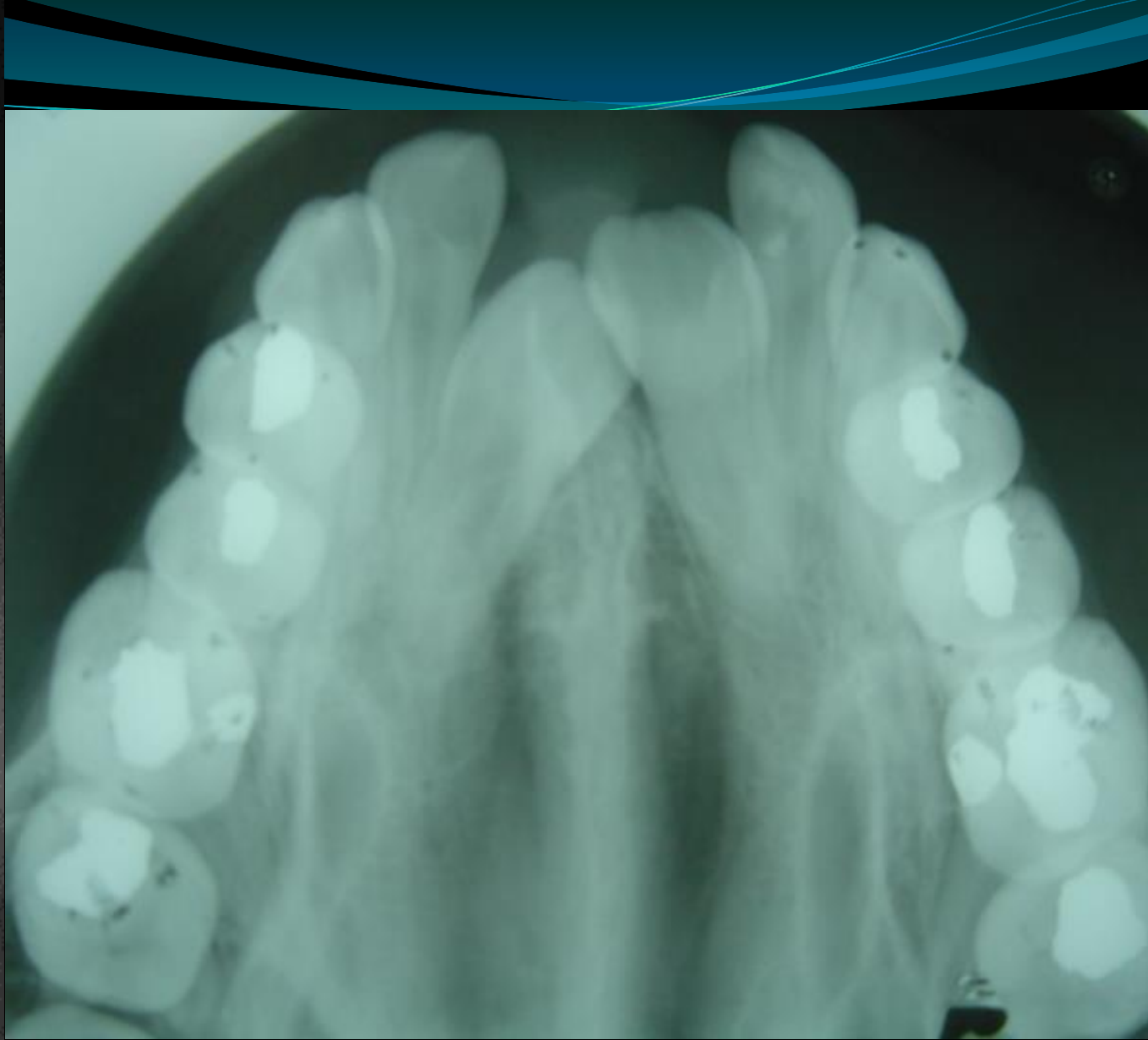
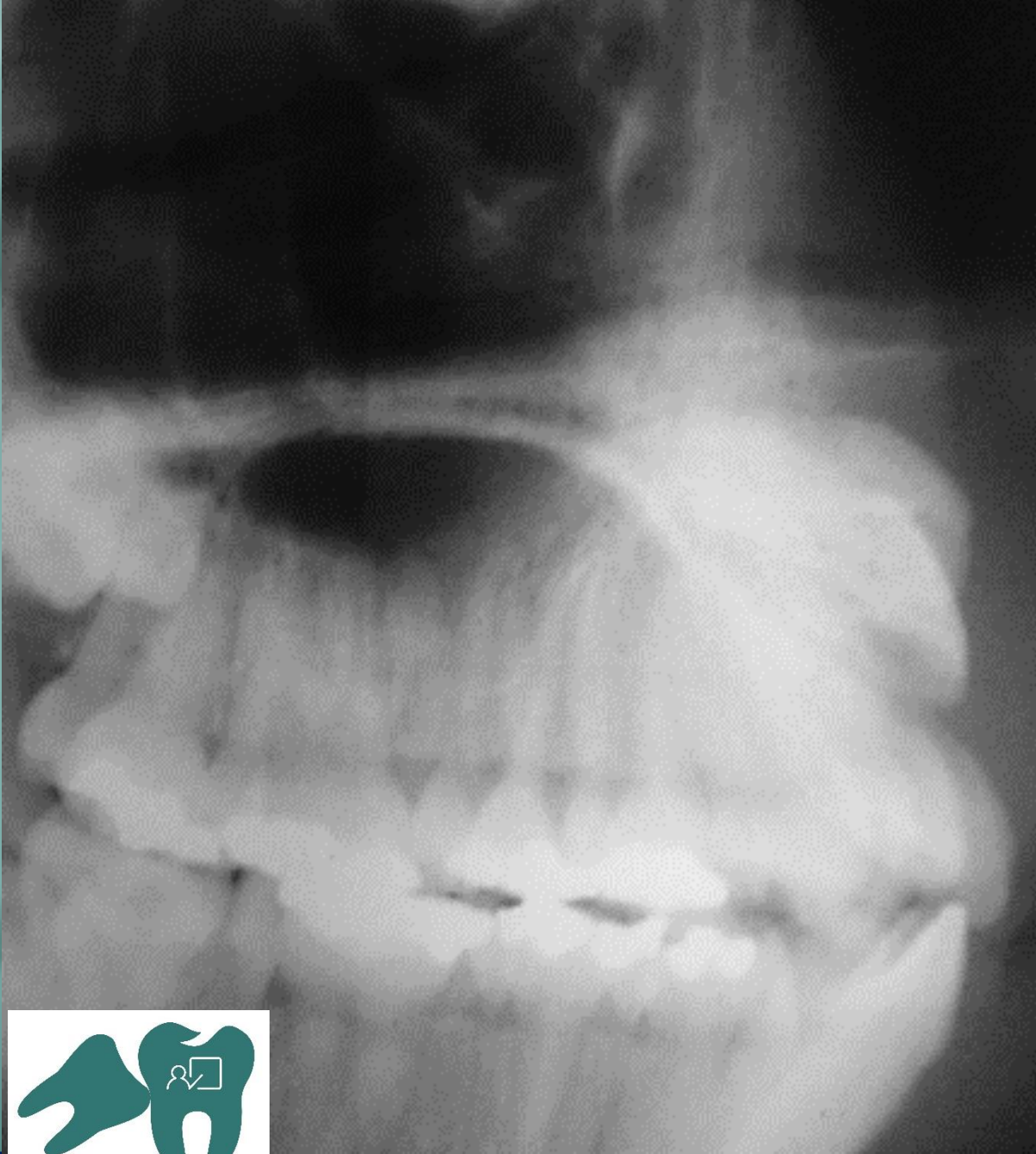


Cosme Gay Escoda, Leonardo Berini Aytes: "Cirugía Bucal". Ediciones Ergón. España 2015

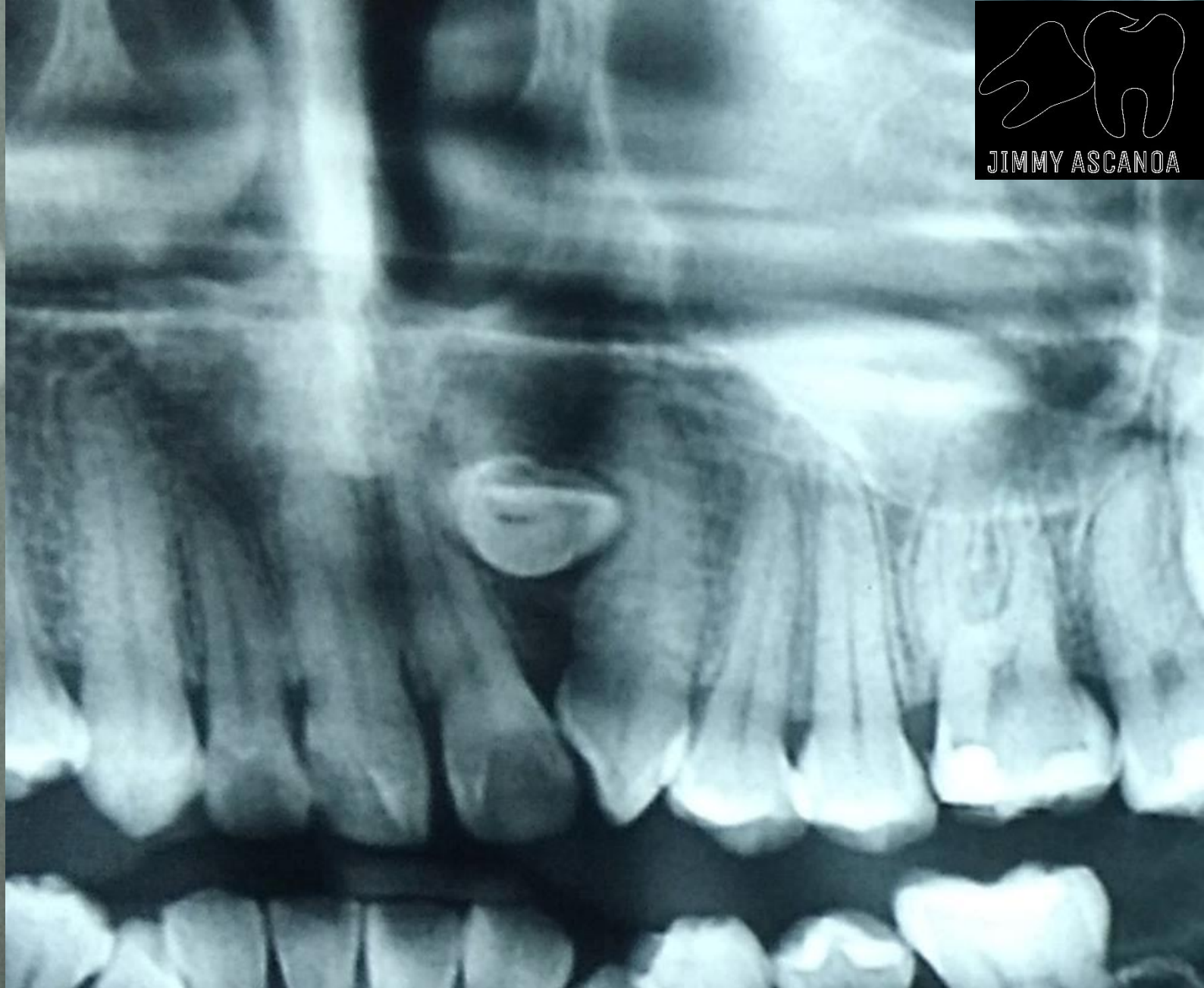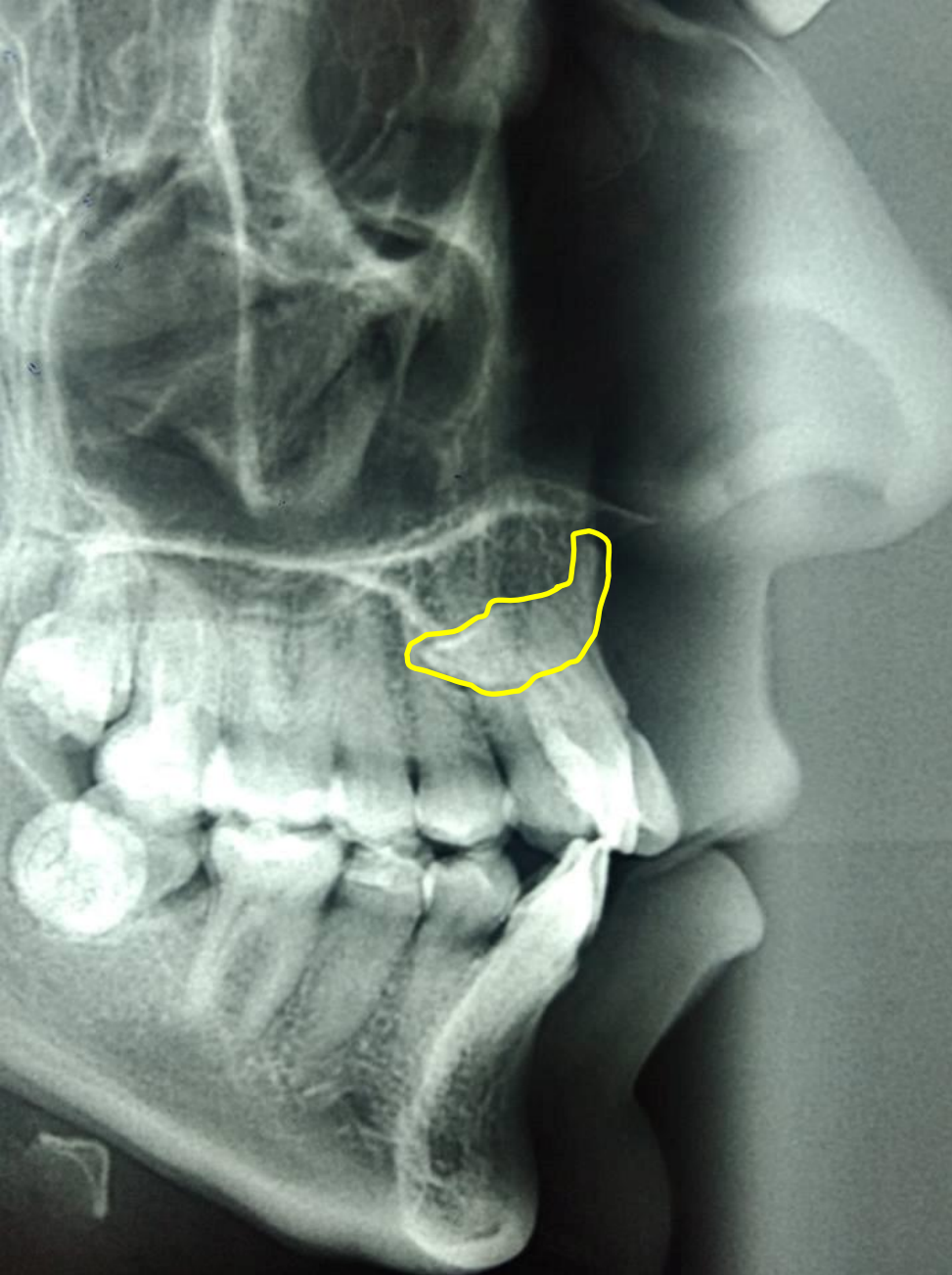
# Lugar de abordaje



# ORTOPANTOMOGRAFÍA



**VISTA RADIOGRÁFICA**



# RX CEFALOMÉTRICA



**Volume**

Volumen

---

**General**

Vista

Medida

segmentación

Output

---

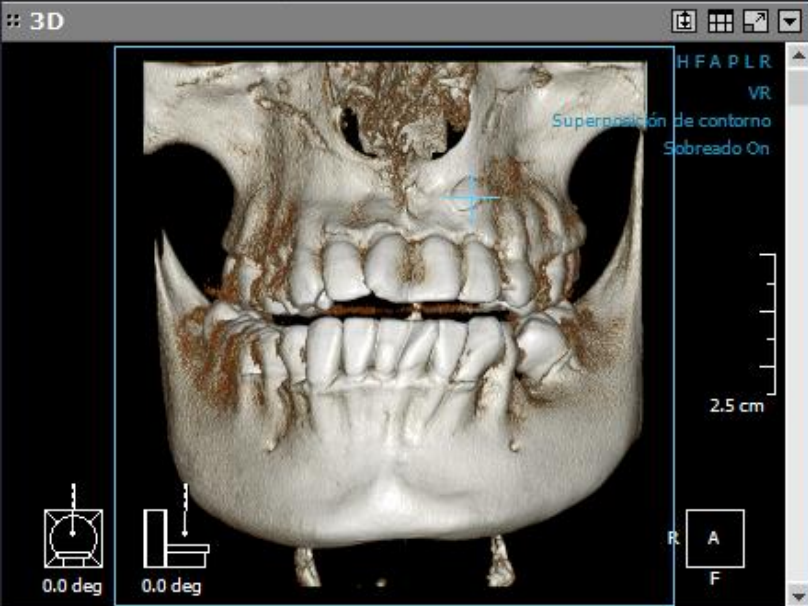
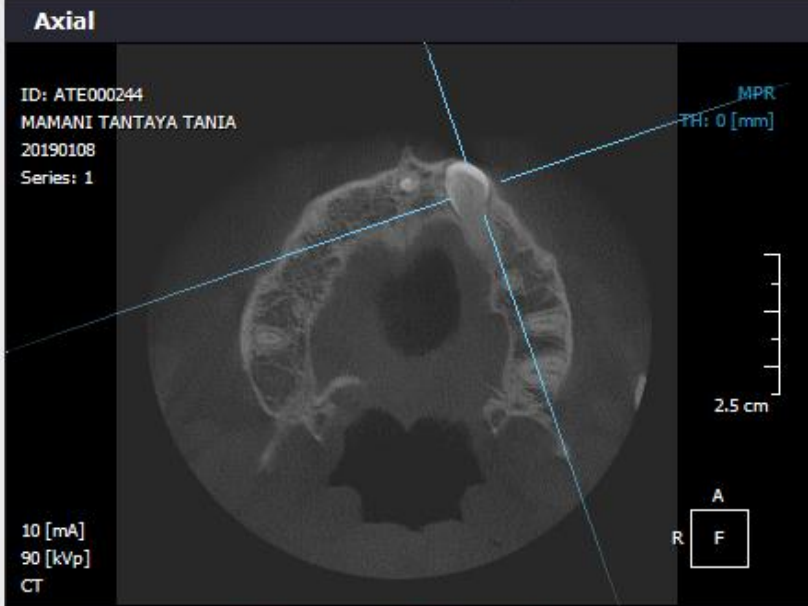
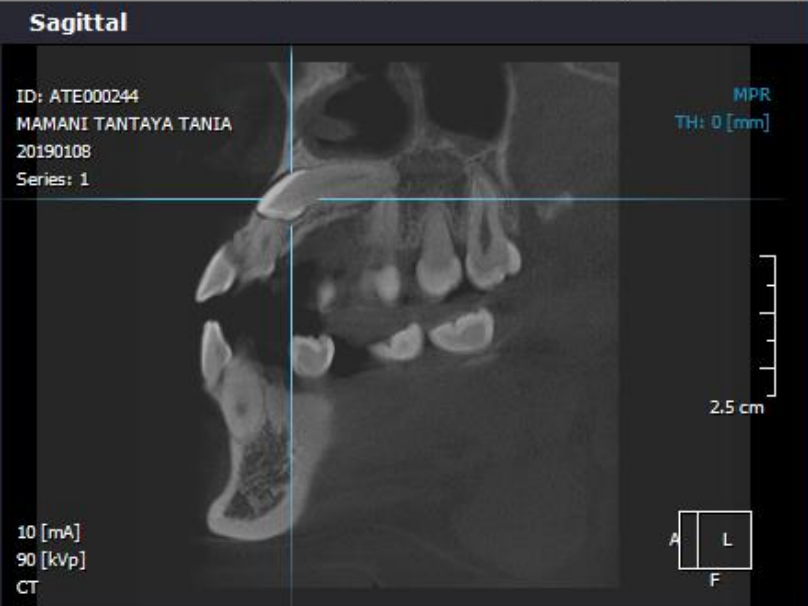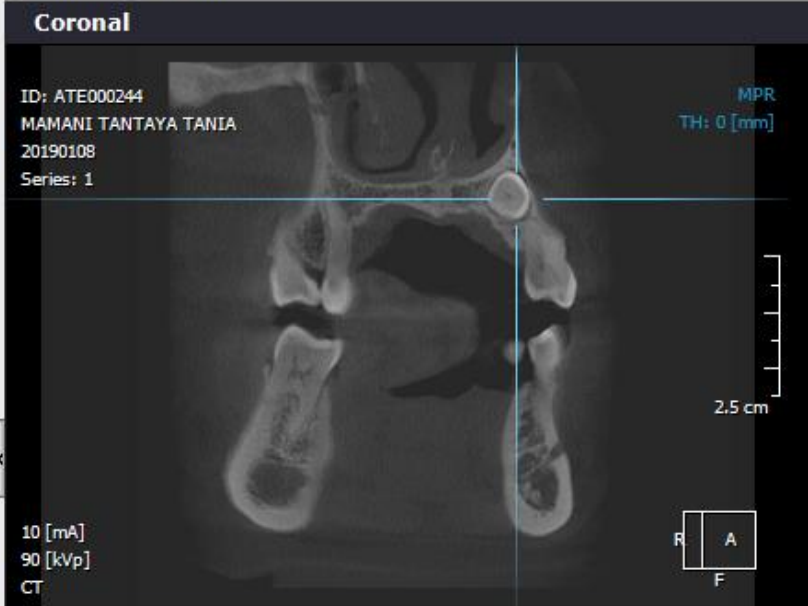**Tarea**

MPR

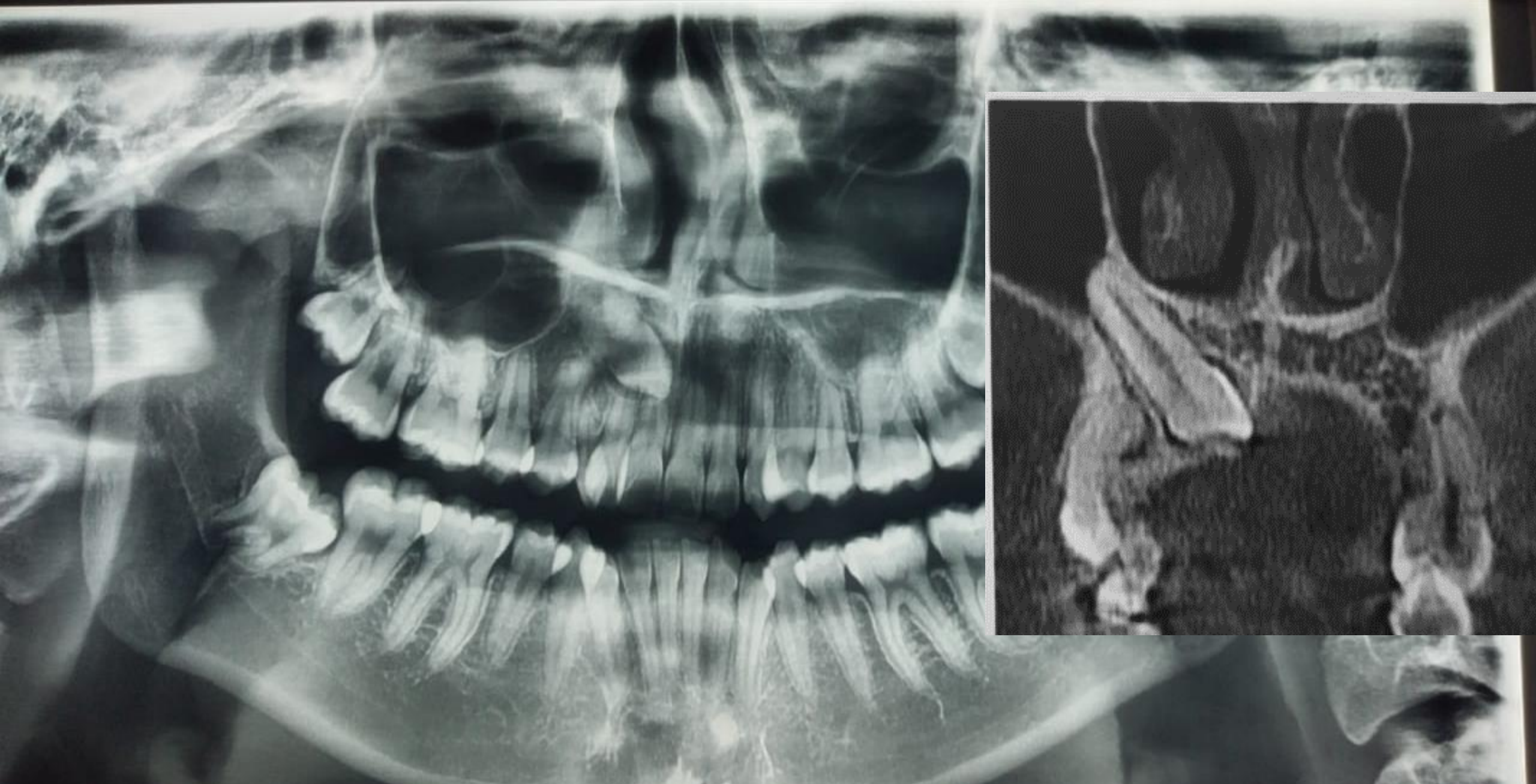Curve

3D Zoom

MPR - Ejes rotativos Rendering: MPR Espesor: Reiniciar



# TOMOGRAFÍA

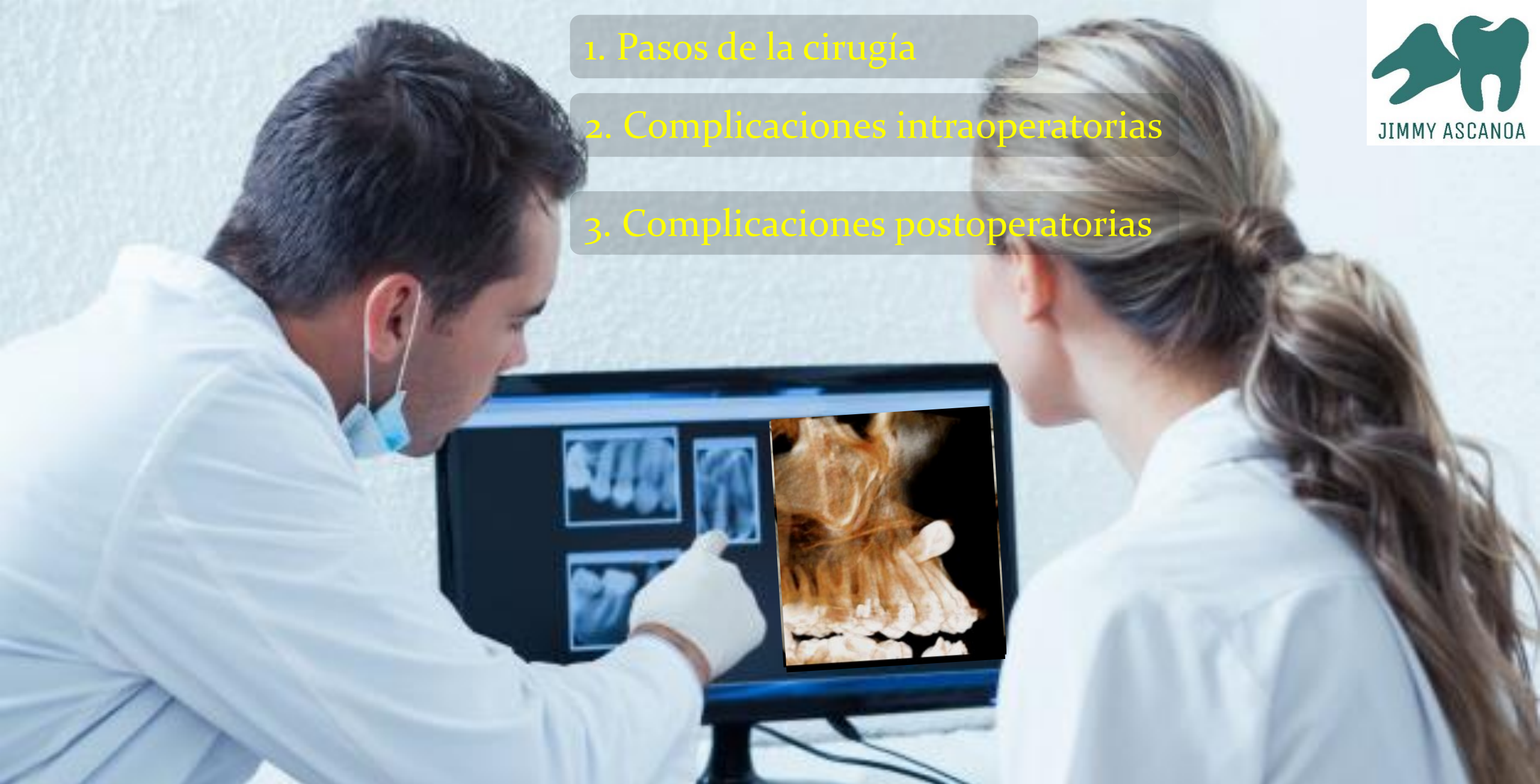

**La tomografía nos muestra la forma real**

1. Pasos de la cirugía

2. Complicaciones intraoperatorias

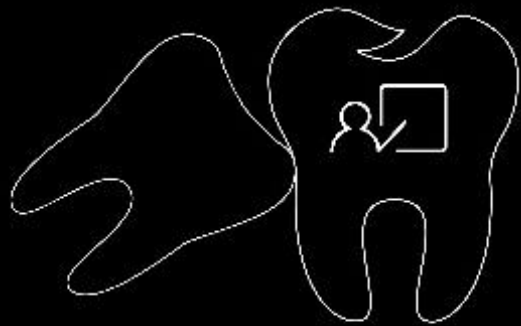3. Complicaciones postoperatorias



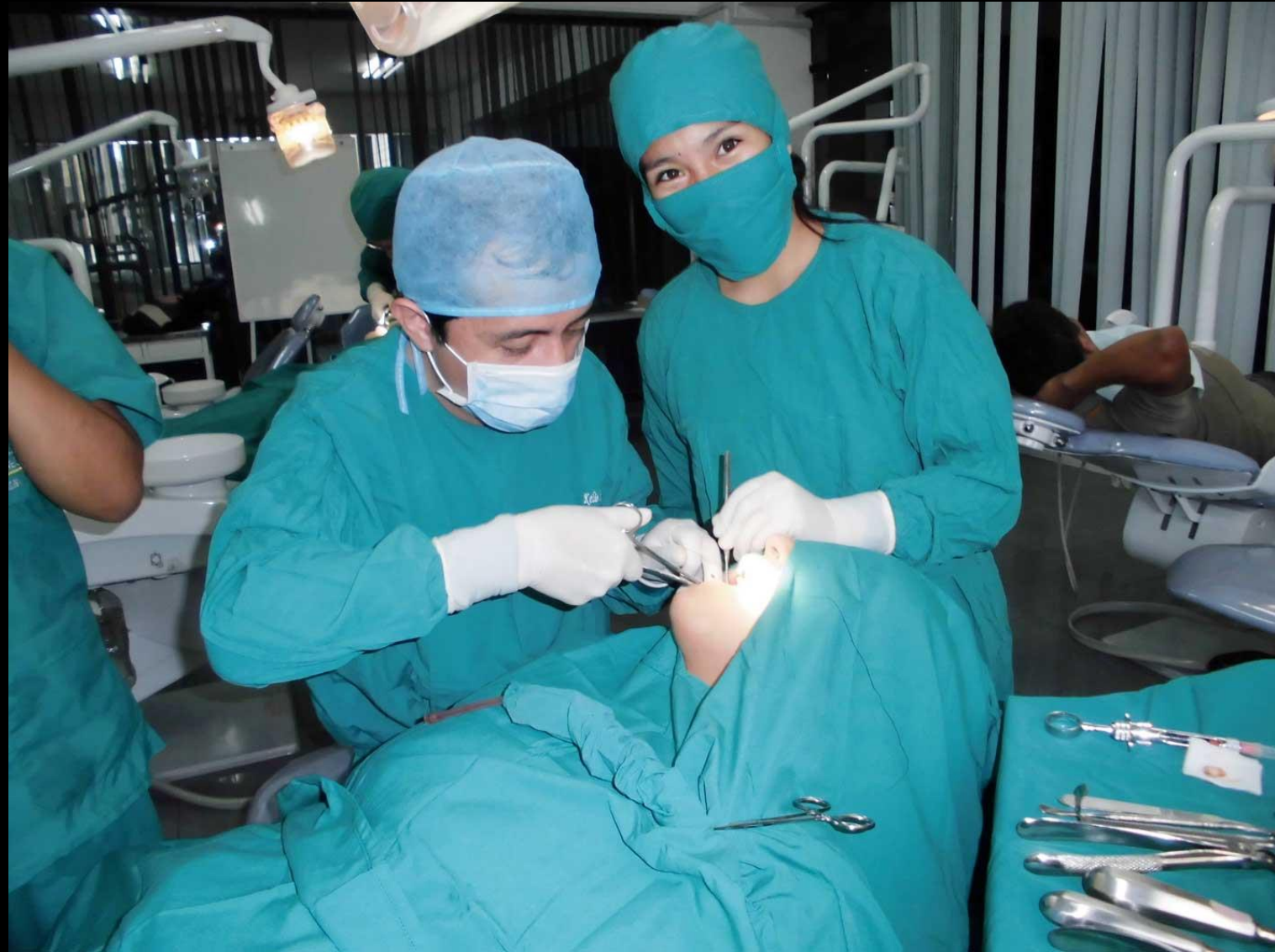# PLANIFICACIÓN QUIRÚRGICA

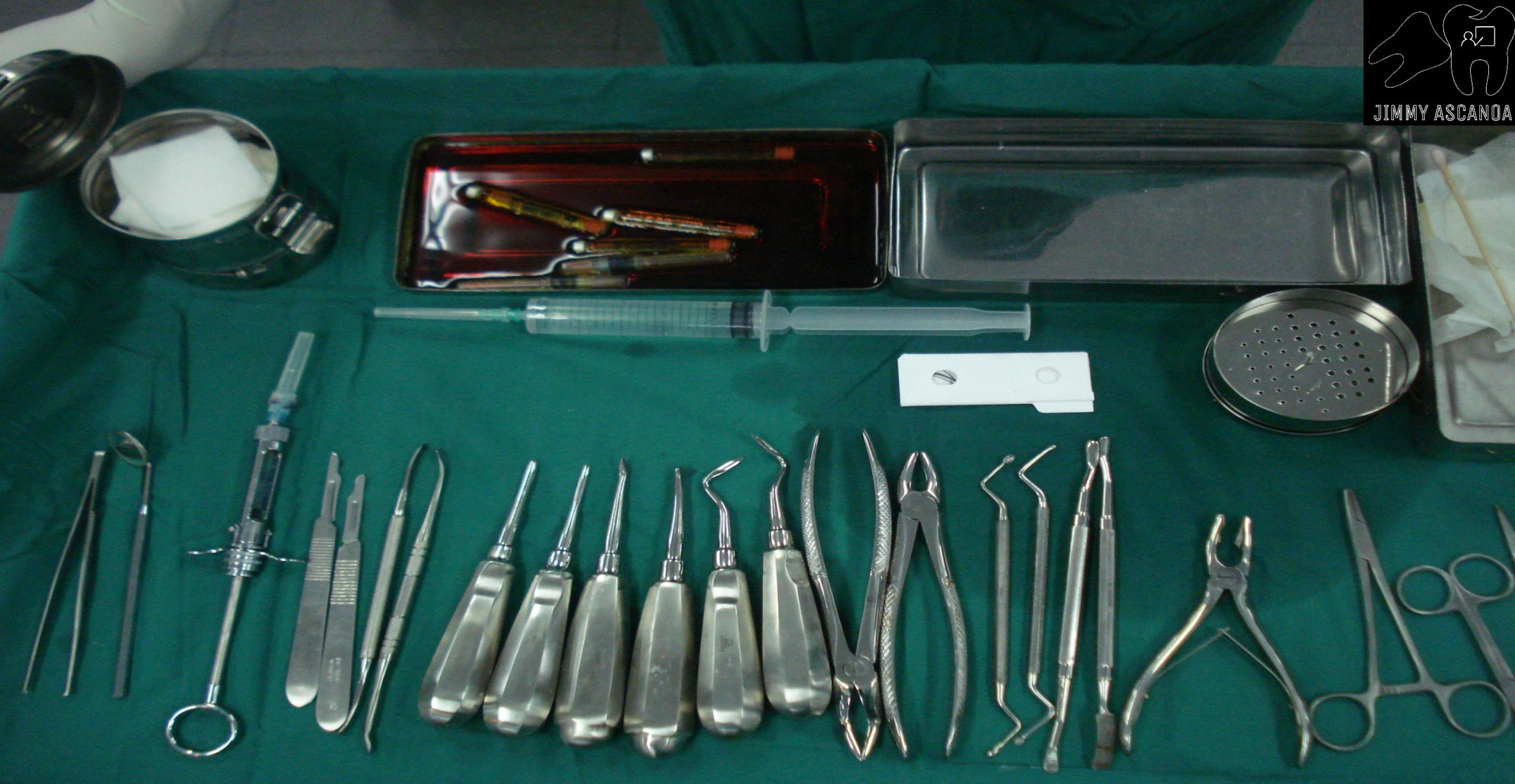# NECESIDADES BÁSICAS PARA LA CIRUGÍA:

- Visibilidad
- Asistencia
- Instrumental

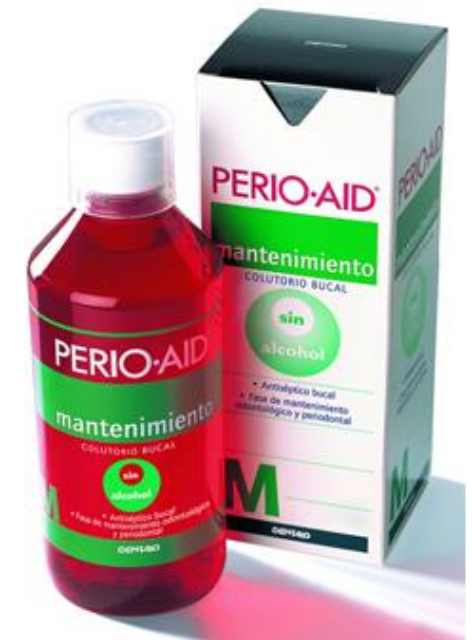
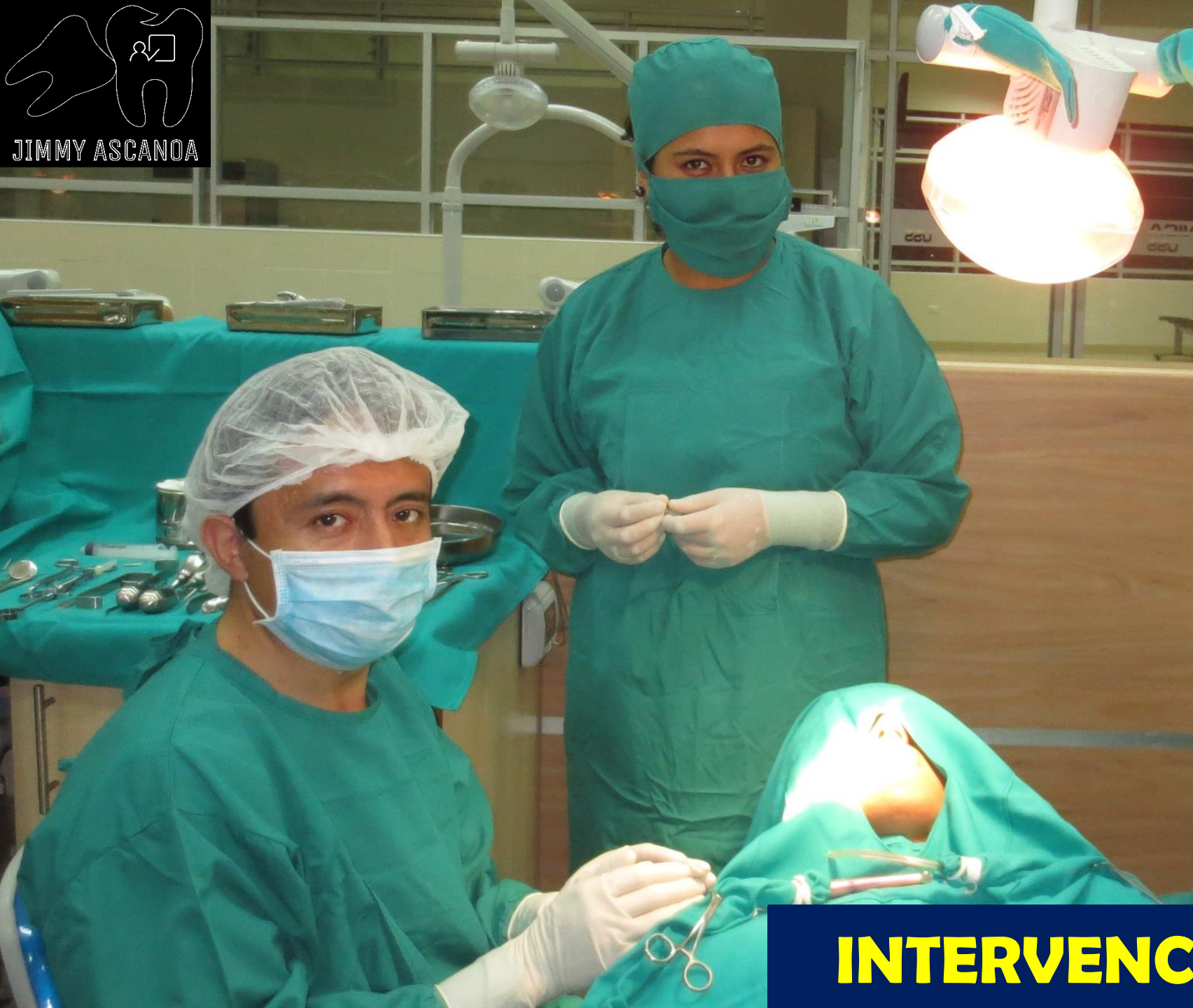
JIMMY ASCANOA





# MATERIAL E INSTRUMENTAL COMPLETO



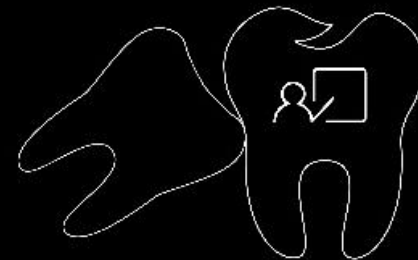# INTERVENCIONES ASÉPTICAS

# TIEMPOS QUIRÚRGICOS O TIEMPOS OPERATORIOS

CONJUNTO DE PASOS

ORDENADOS Y SECUENCIALES

EFFECTUAR UNA INTERVENCIÓN  
QUIRÚRGICA



JIMMY ASCANOA

1. ASEPSIA

2. ANESTESIA

3. INCISIÓN

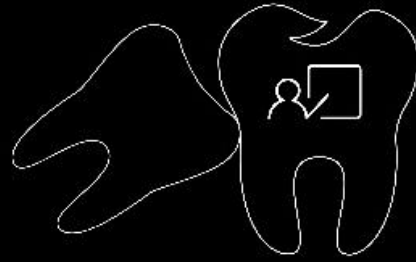
4. DIÉRESIS O DECOLAJE

5. HEMOSTASIA

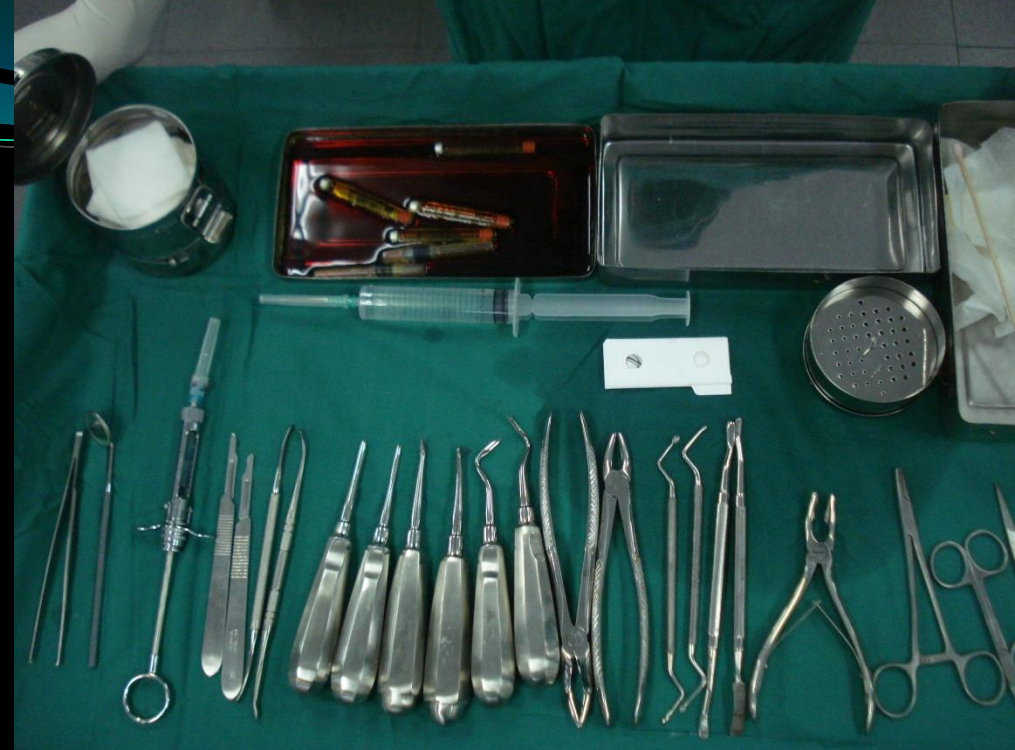6. TRATAMIENTO PROPIAMENTE DICHO

7. TRATAMIENTO CAVITARIO O DEL LECHO QUIRÚRGICO

8. SUTURA O SÍNTESIS DE TEJIDOS

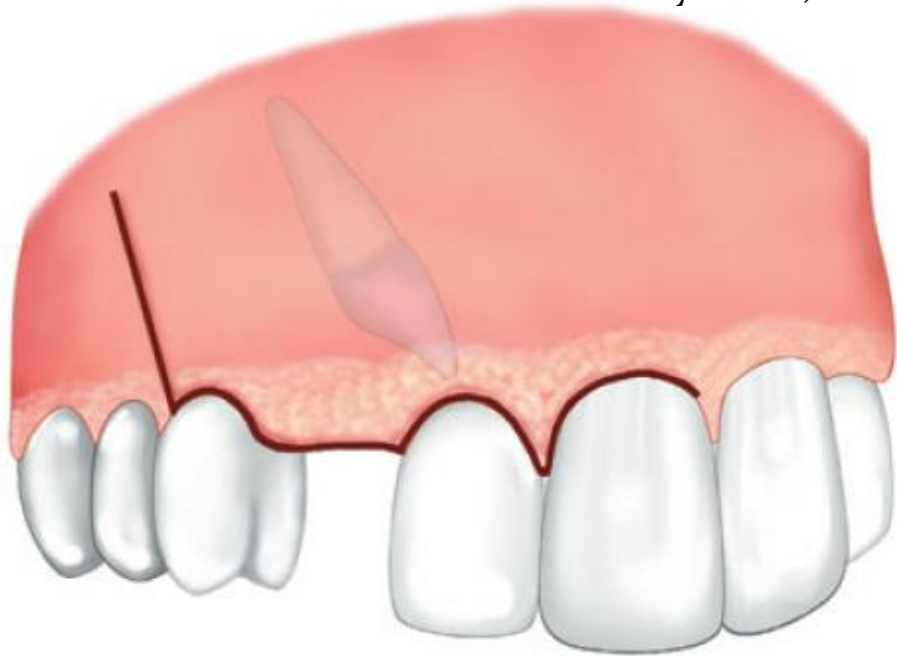

JIMMY ASCANOA

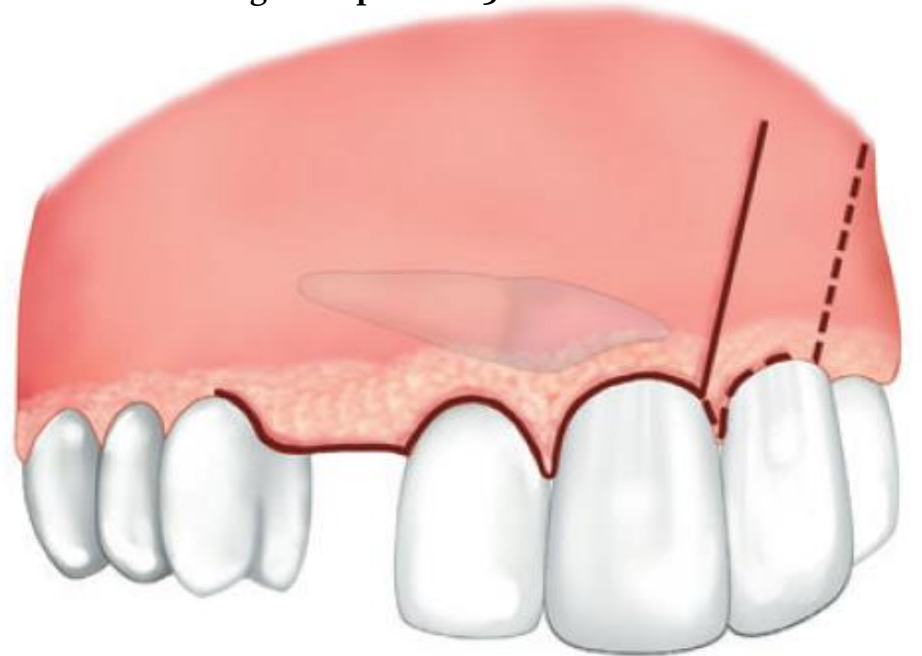




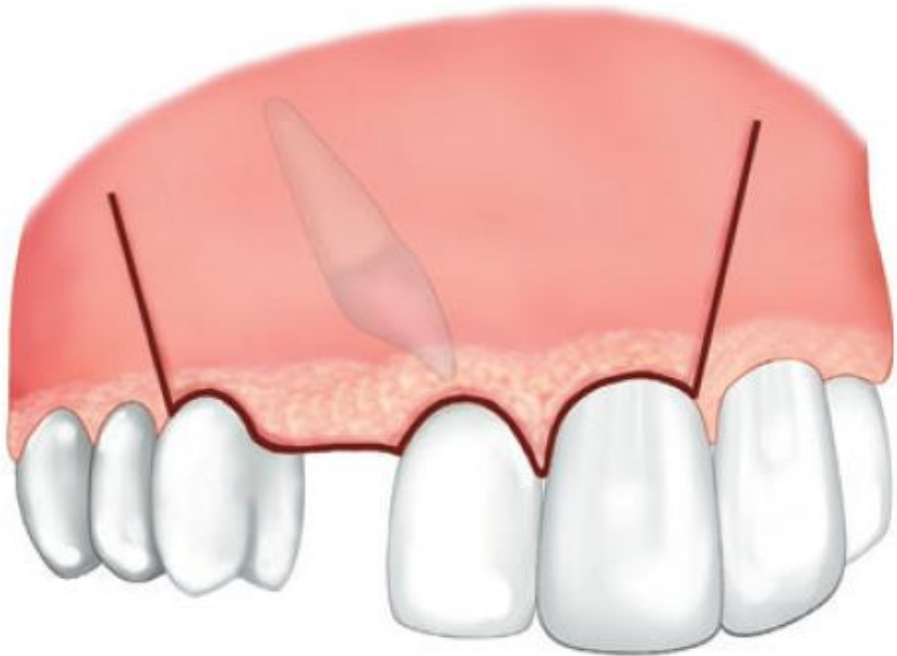**A**



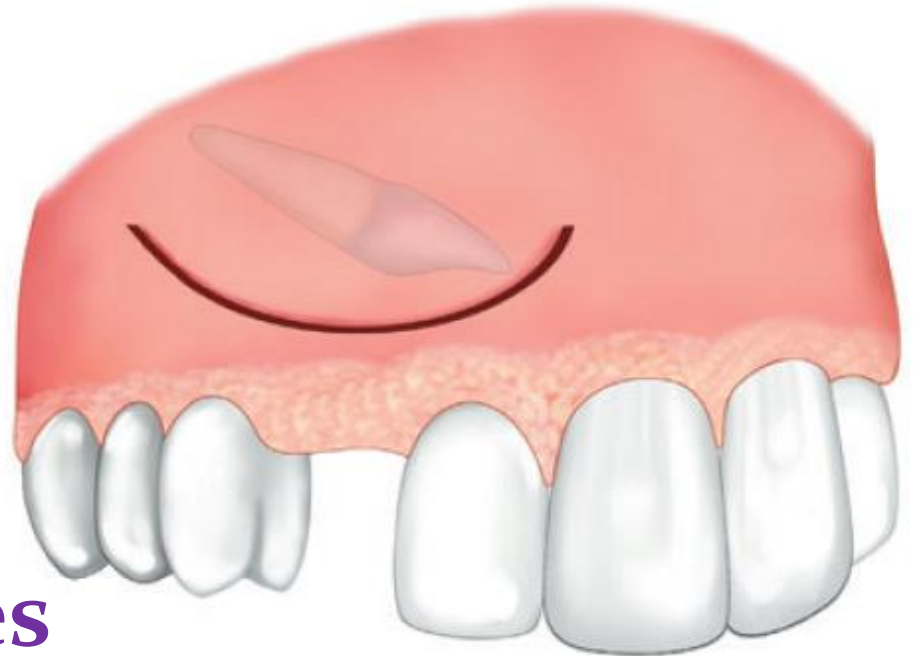
**B**



**C**

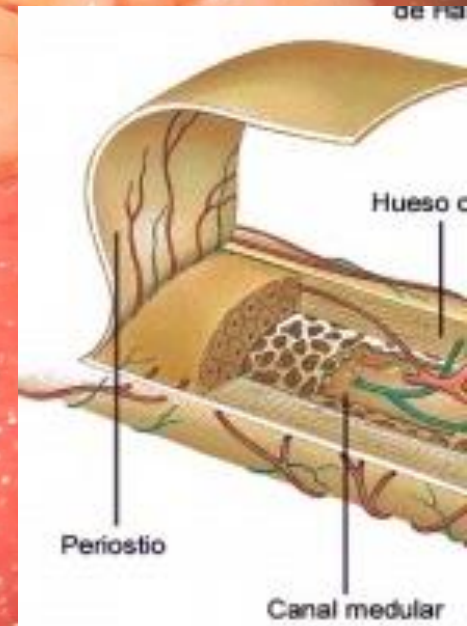
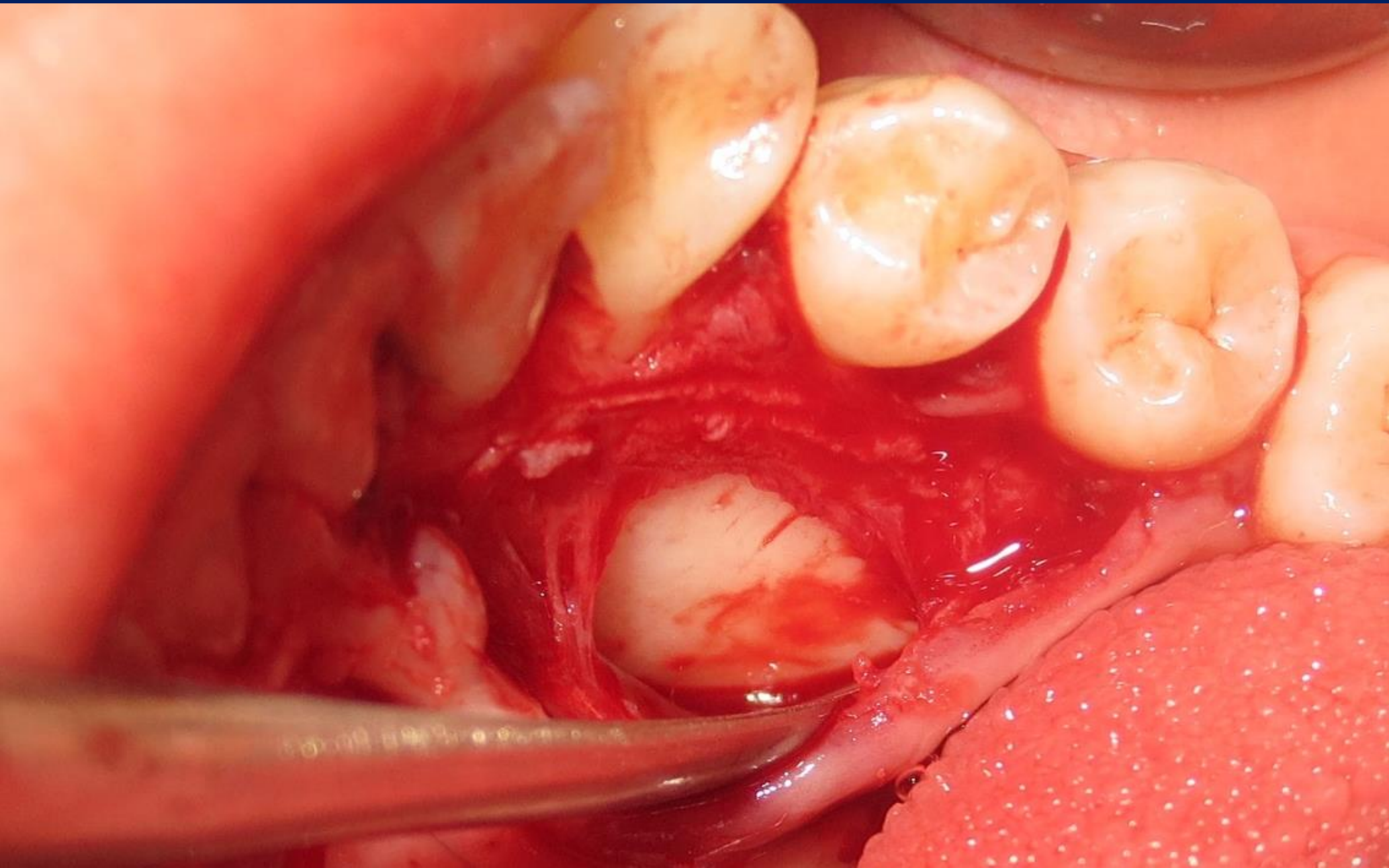


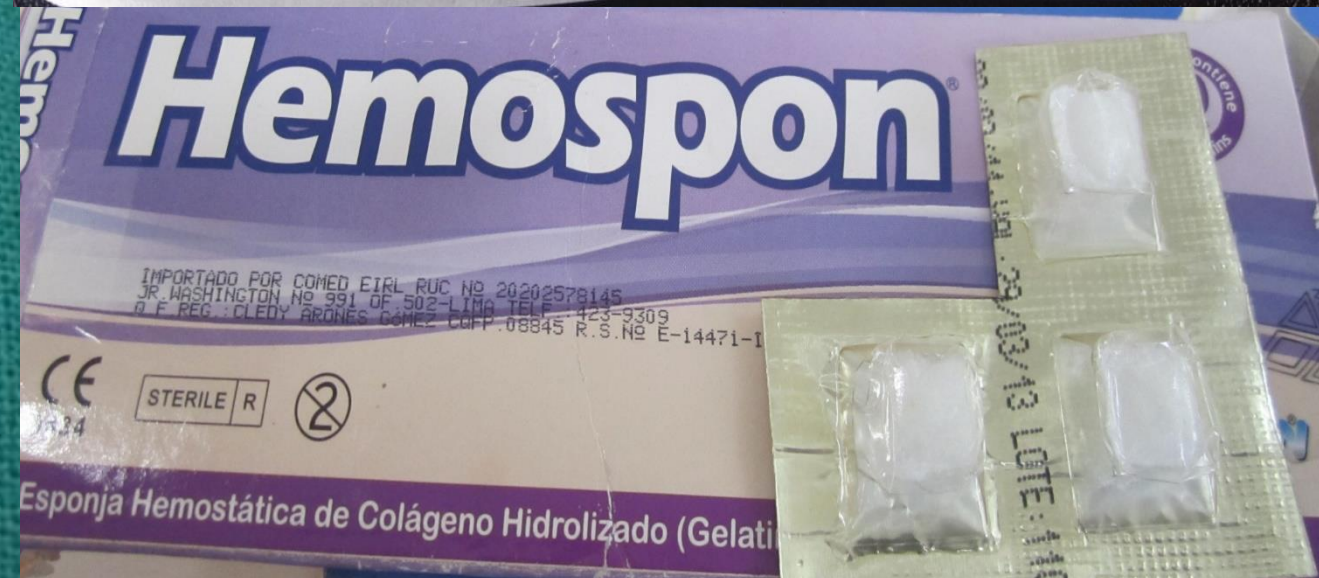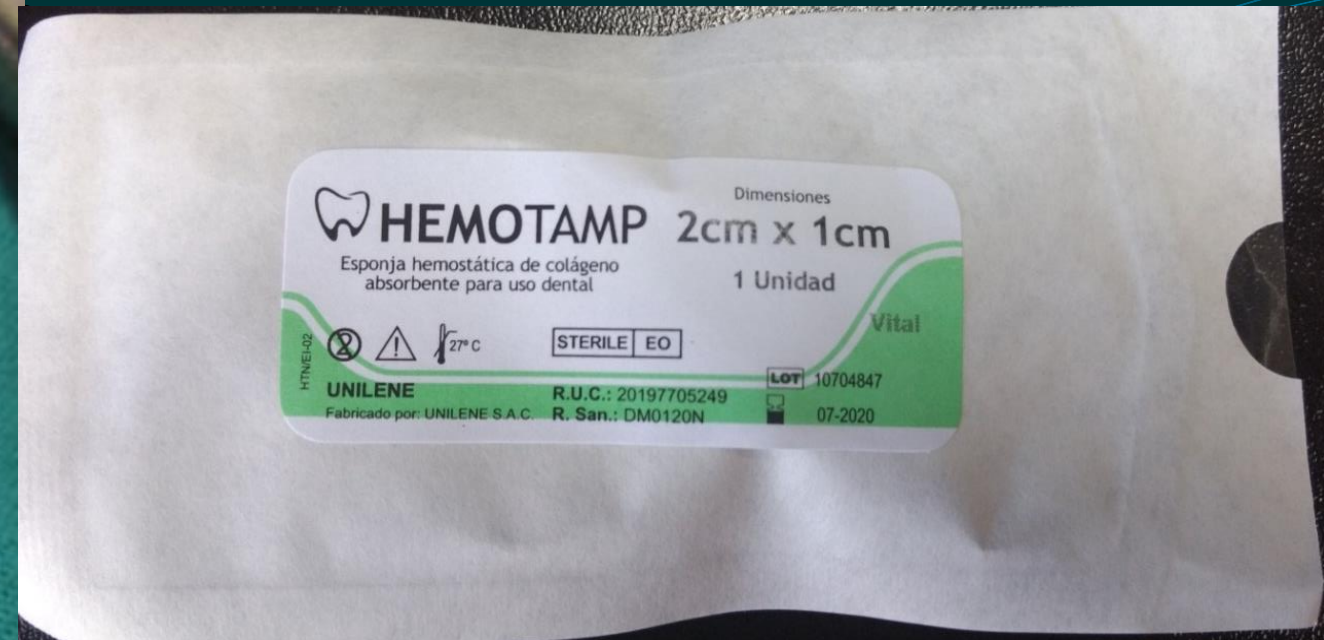

**D**



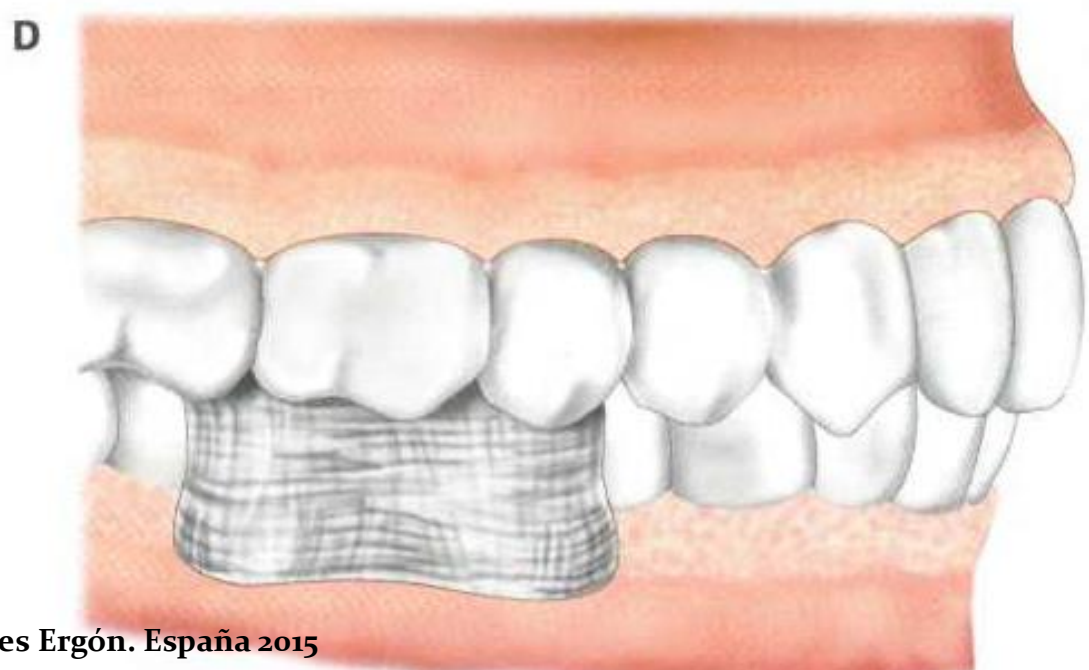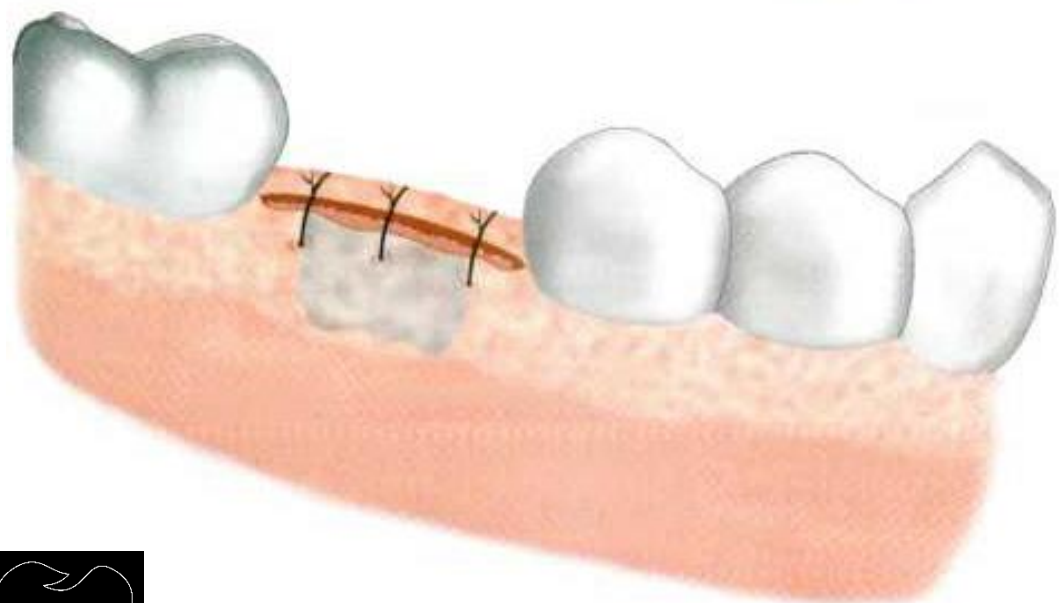
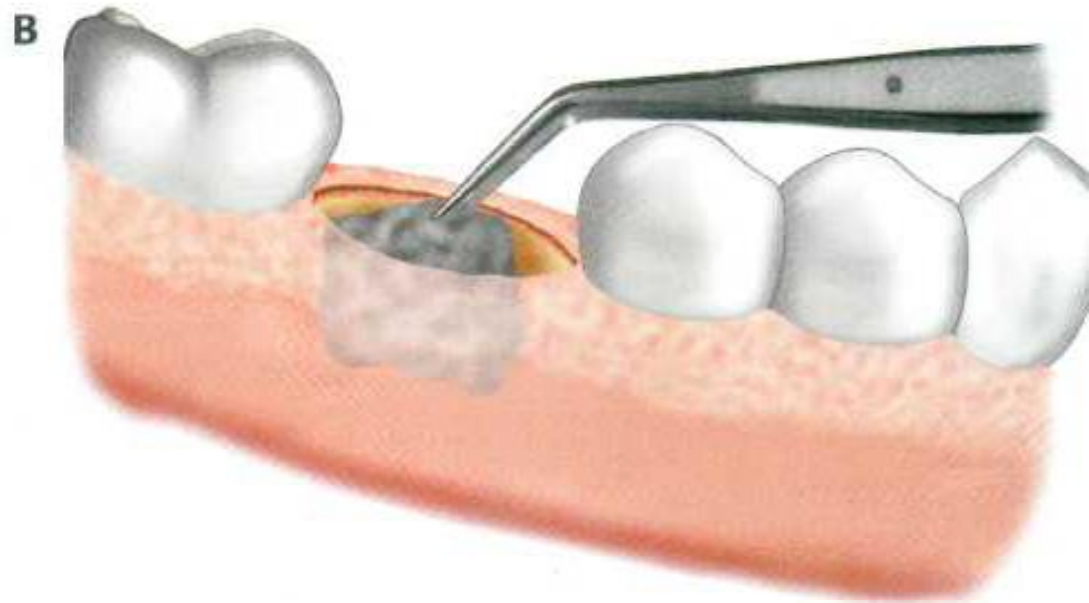
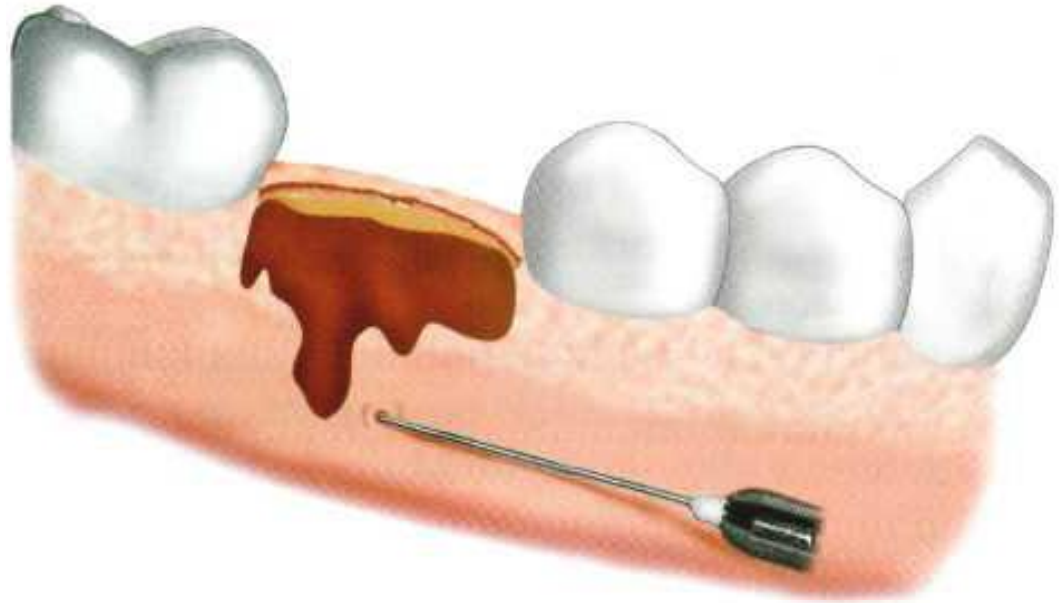
**Incisiones**

# CUIDAR EL PERIOSTIO





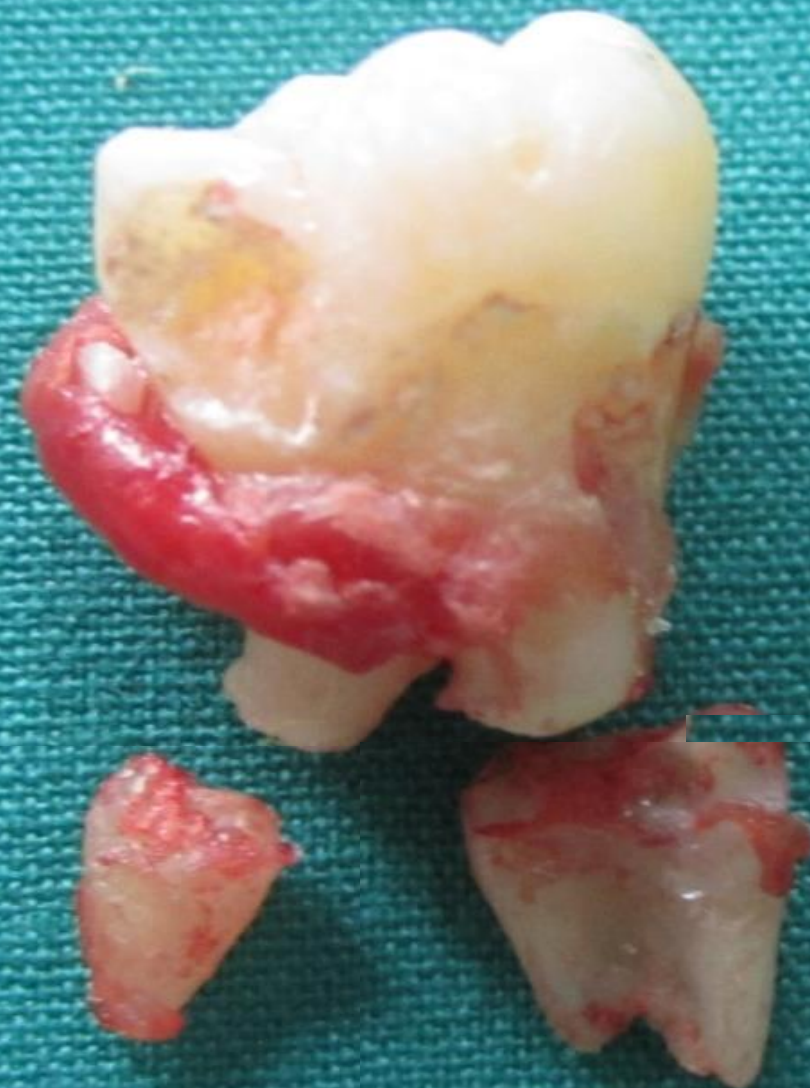
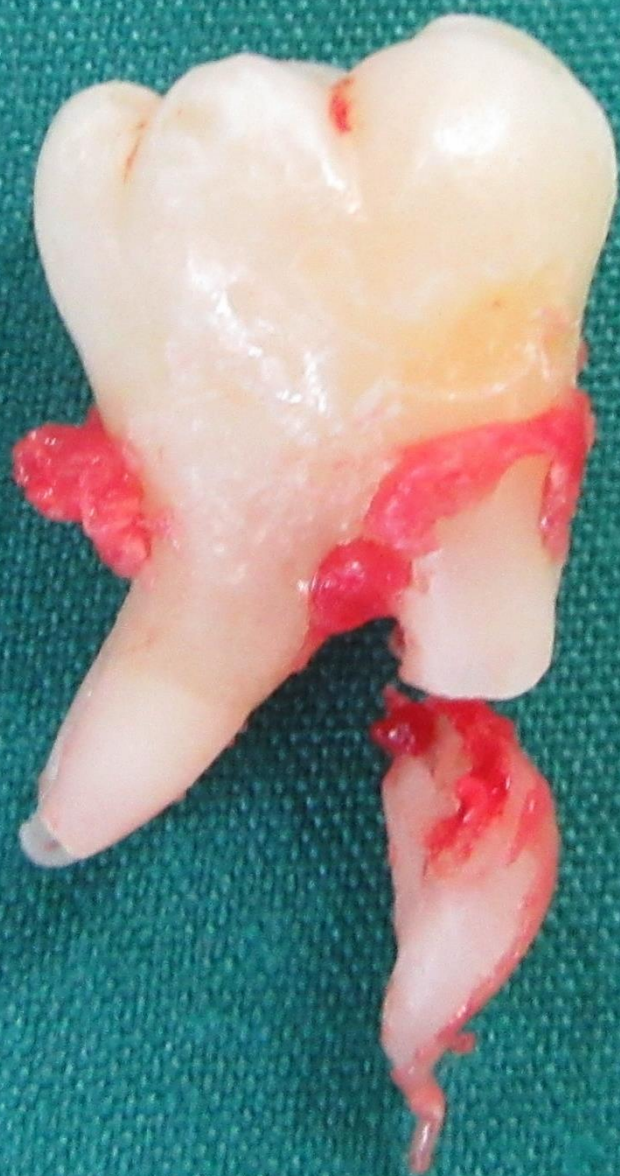**HEMOCOLÁGENO**  
**(esponja de colágeno hidrolizado)**



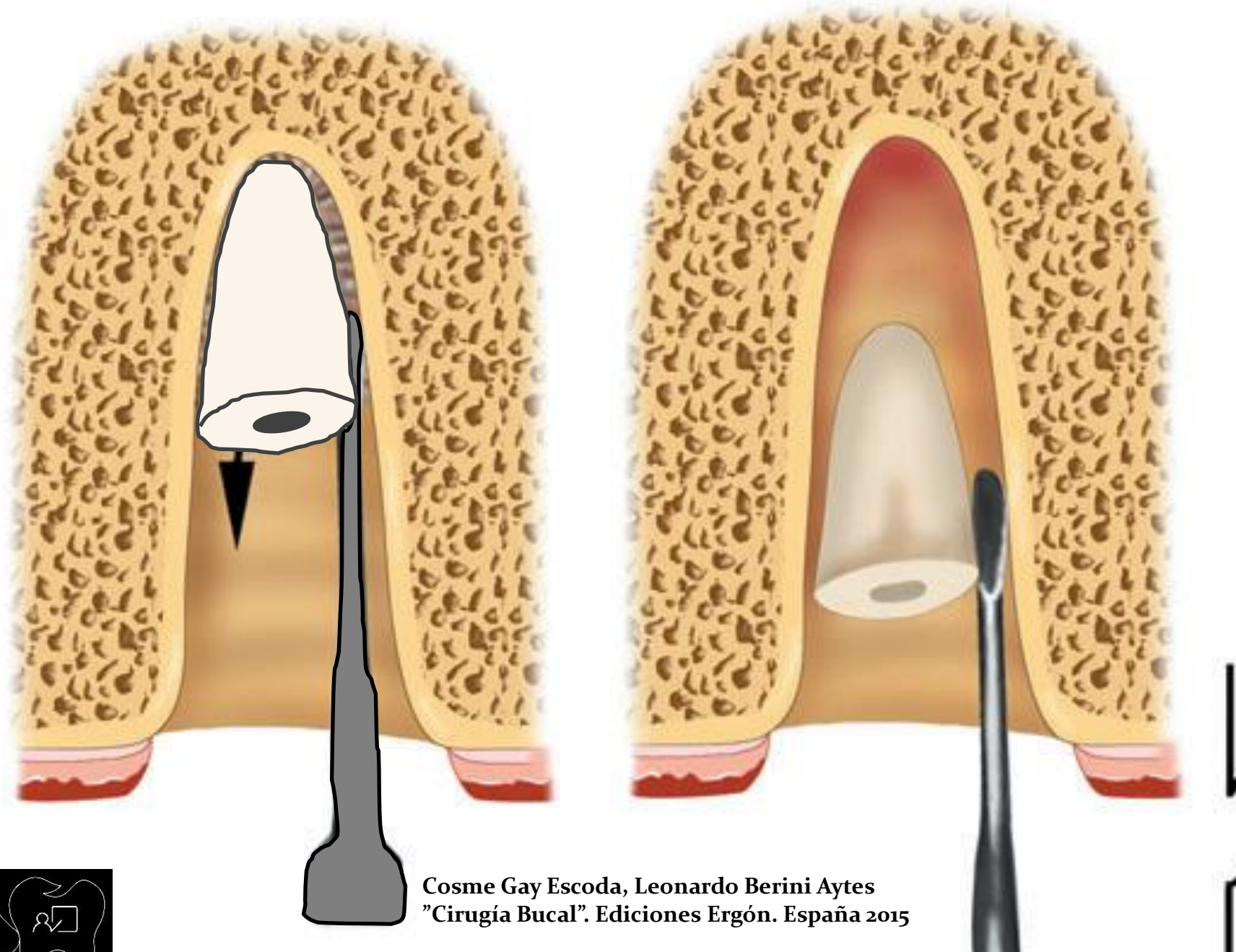
Cosme Gay Escoda, Leonardo Berini Aytes: "Cirugía Bucal". Ediciones Ergón. España 2015



# HEMORRAGIA: TRATAMIENTO



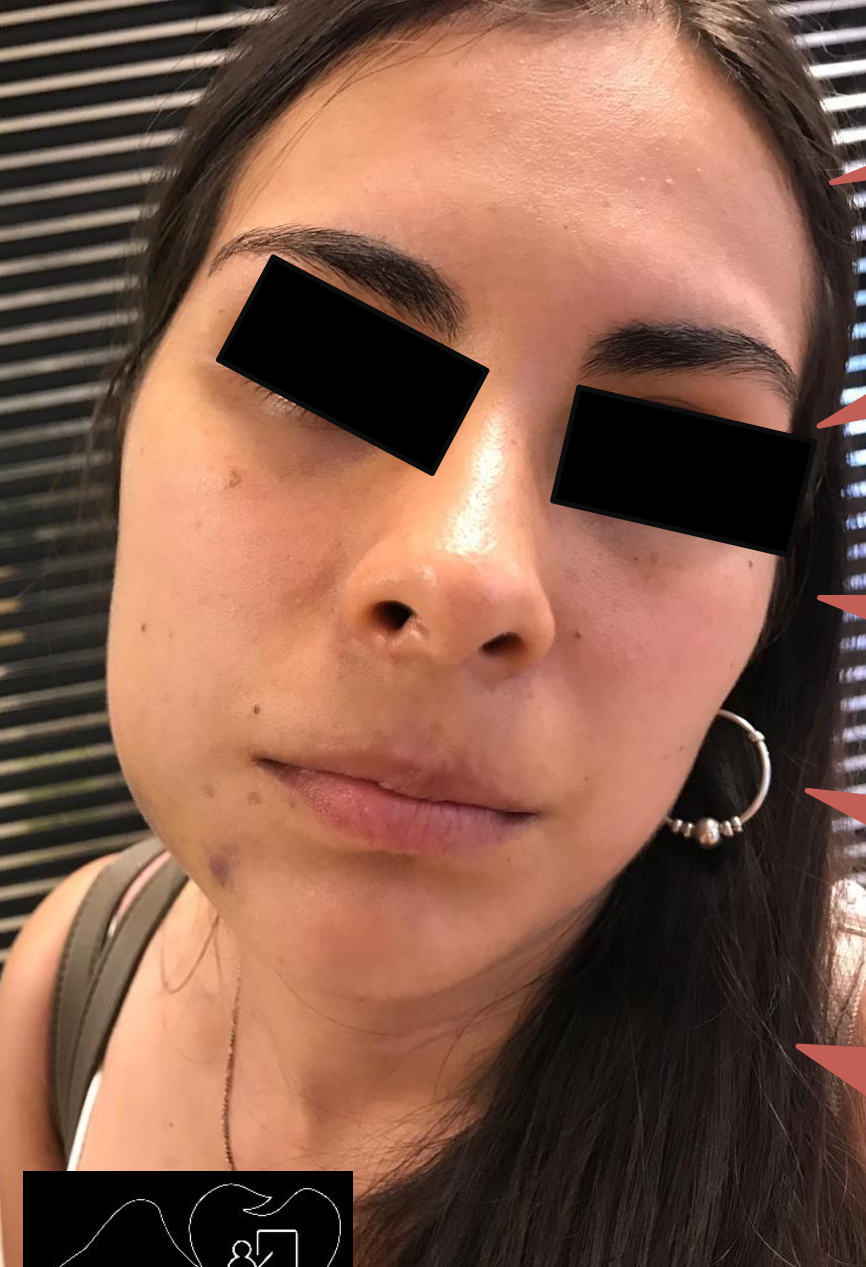
**COMPLICACIONES**



Cosme Gay Escoda, Leonardo Berini Aytes  
"Cirugía Bucal". Ediciones Ergón. España 2015

**Dos cosas no pueden estar en el mismo lugar a la vez**





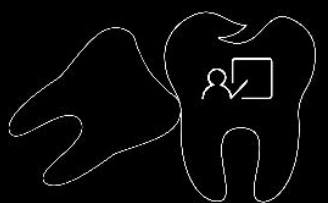
**Aumento de volumen**

**Por osteotomía o  
injuria al hueso**

**Extravasación del  
líquido extracelular**

**Acompañado de  
hematoma**

**Tto: corticoides  
(dexametasona) y  
hielo**

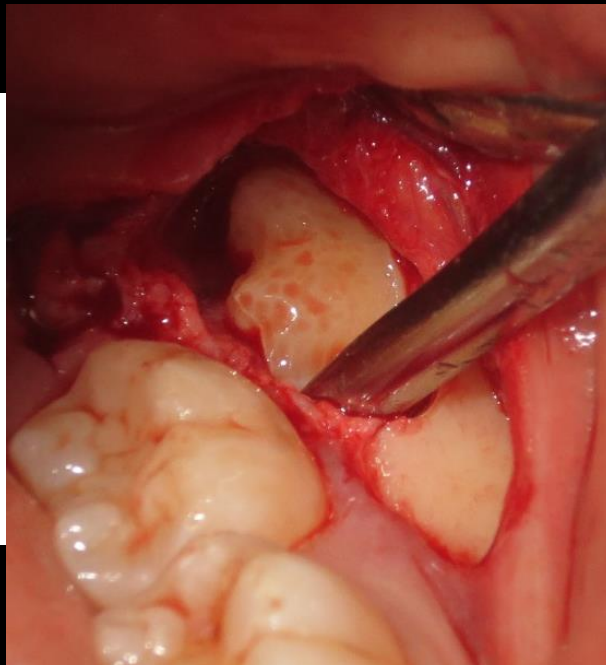
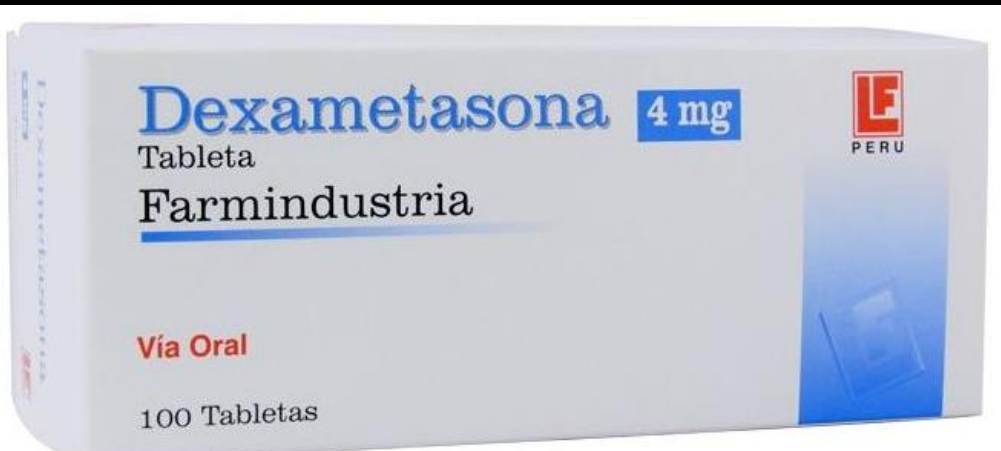

JIMMY ASCANOA

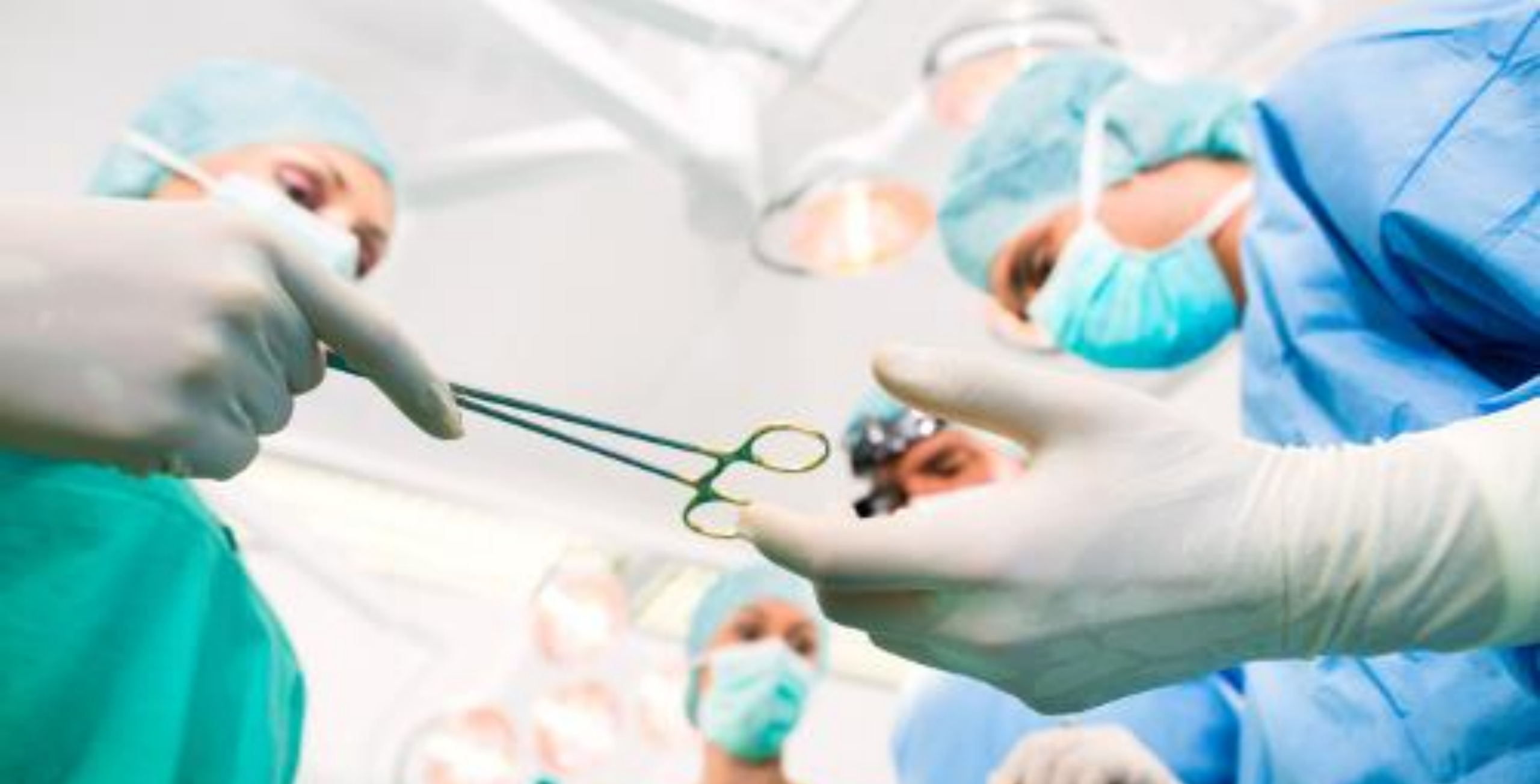**EDEMA POST OPERATORIO**

# CONTROL DEL EDEMA:

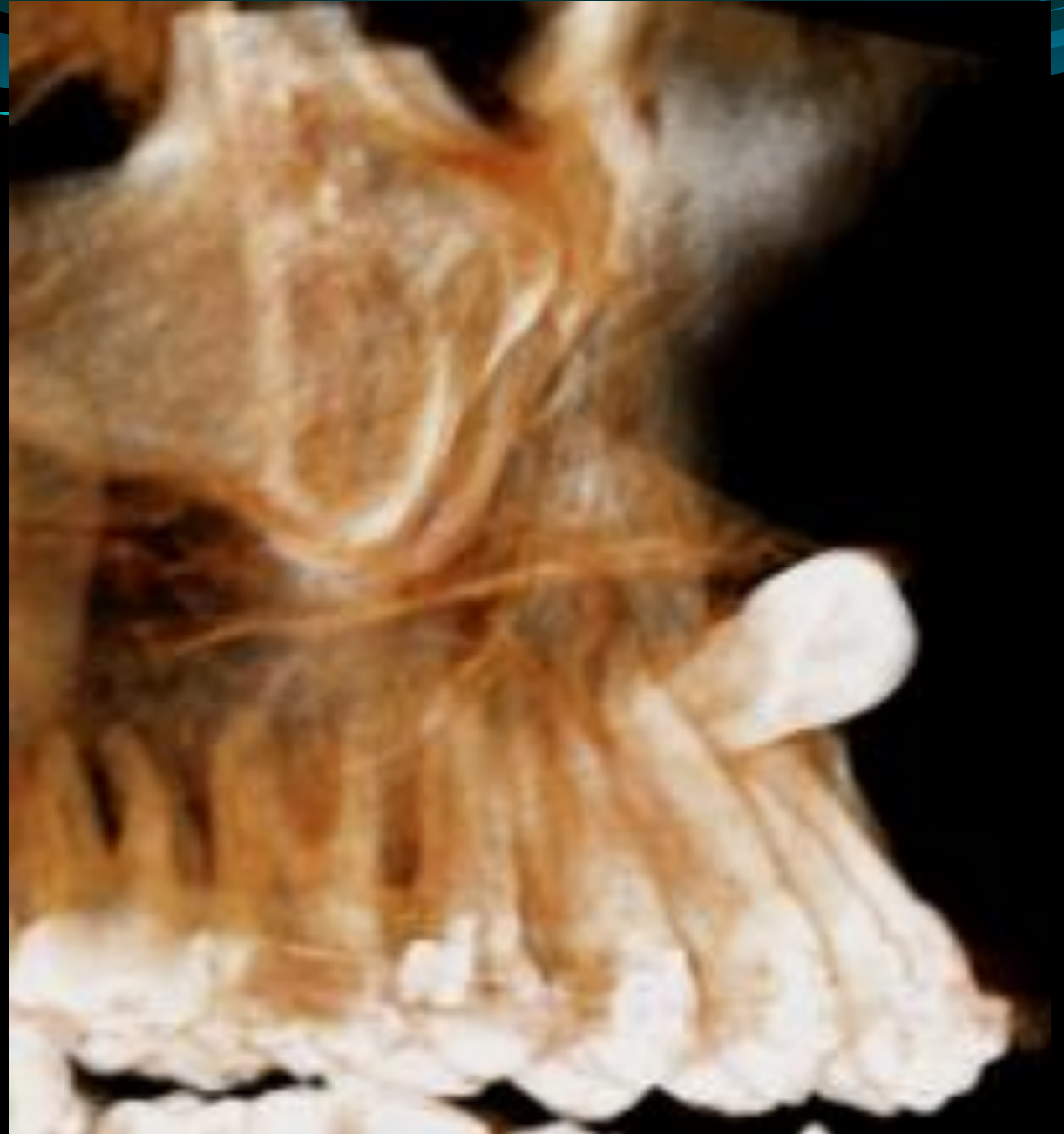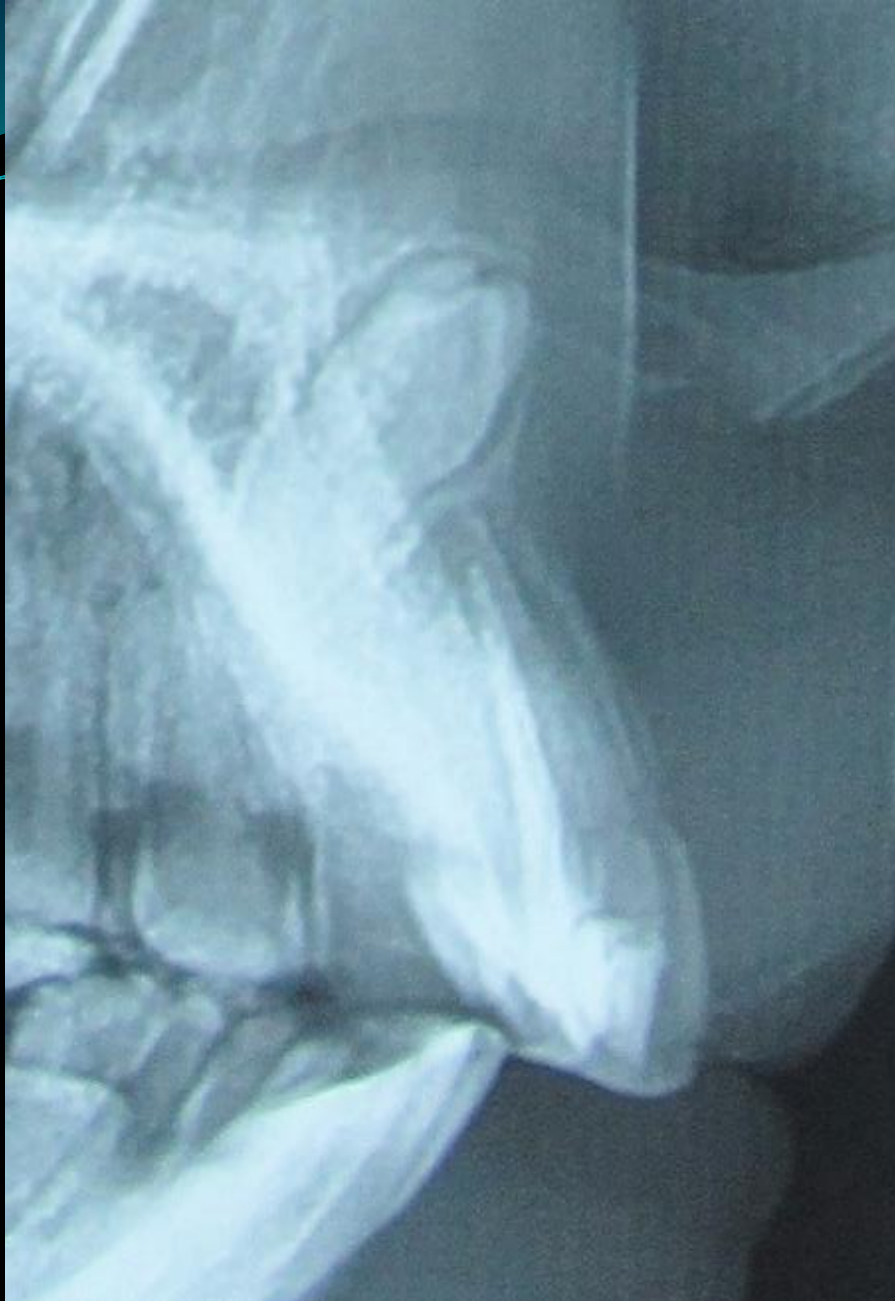- Corticosteroides (2 tabs 4 mg, 1 h antes)
- Manipulación de tejidos
- Compresas de hielo





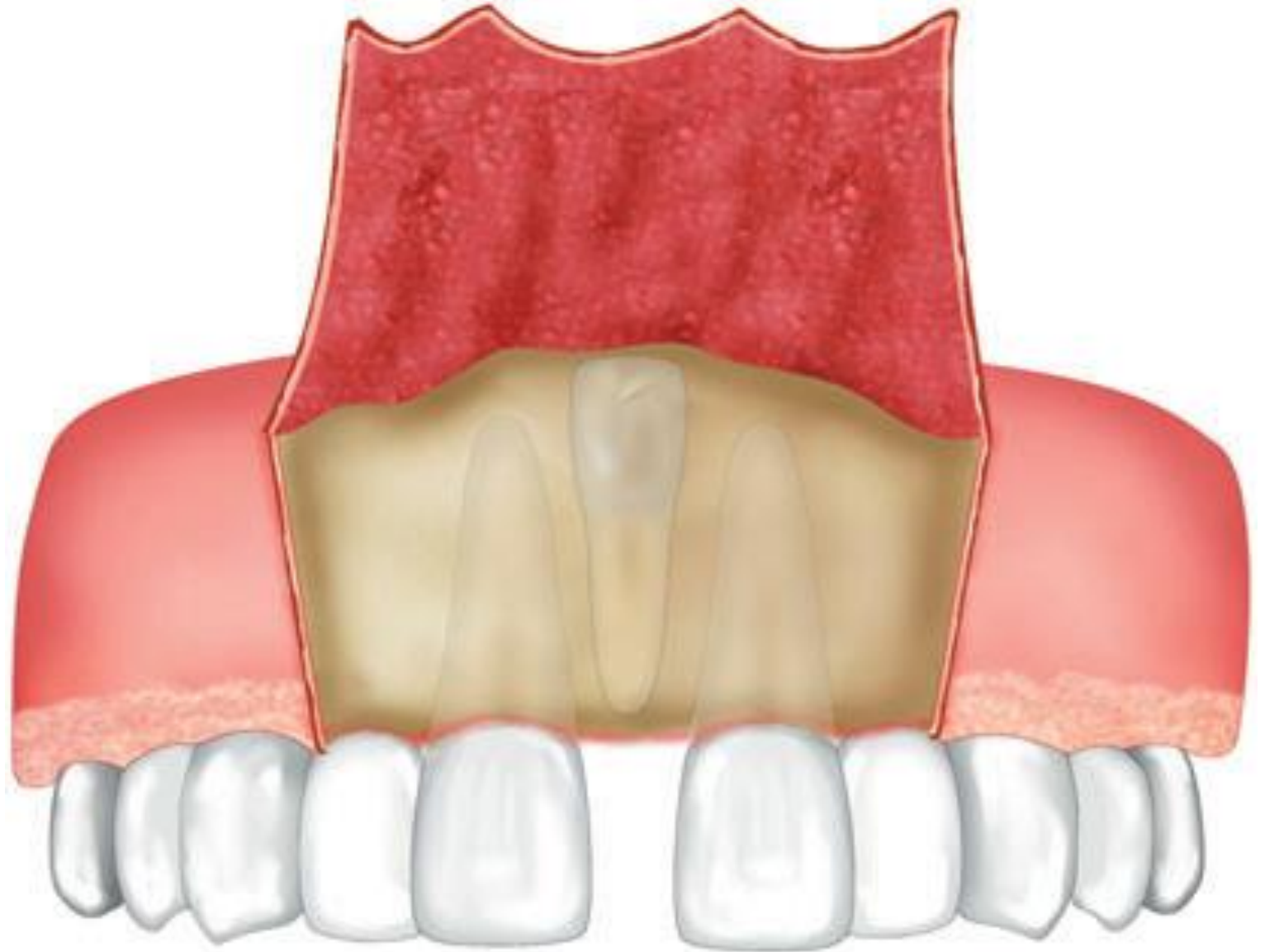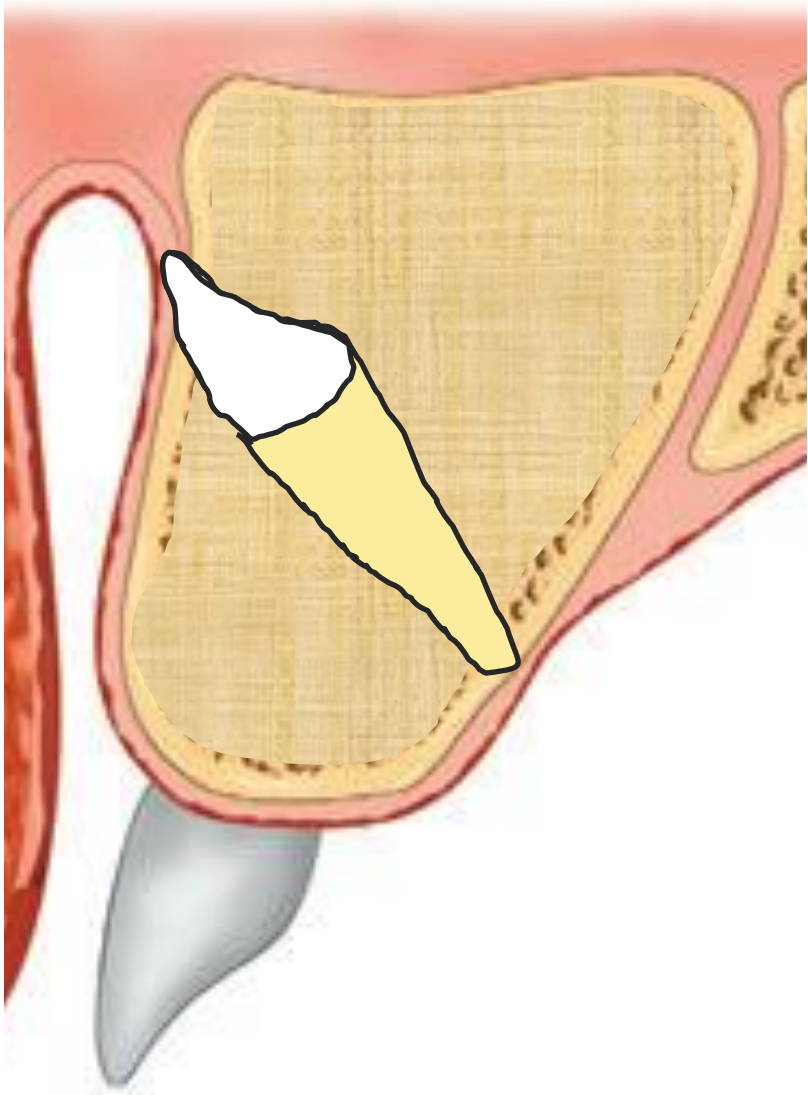


**LA PLANIFICACIÓN QUIRÚRGICA ES PERSONALIZADA**

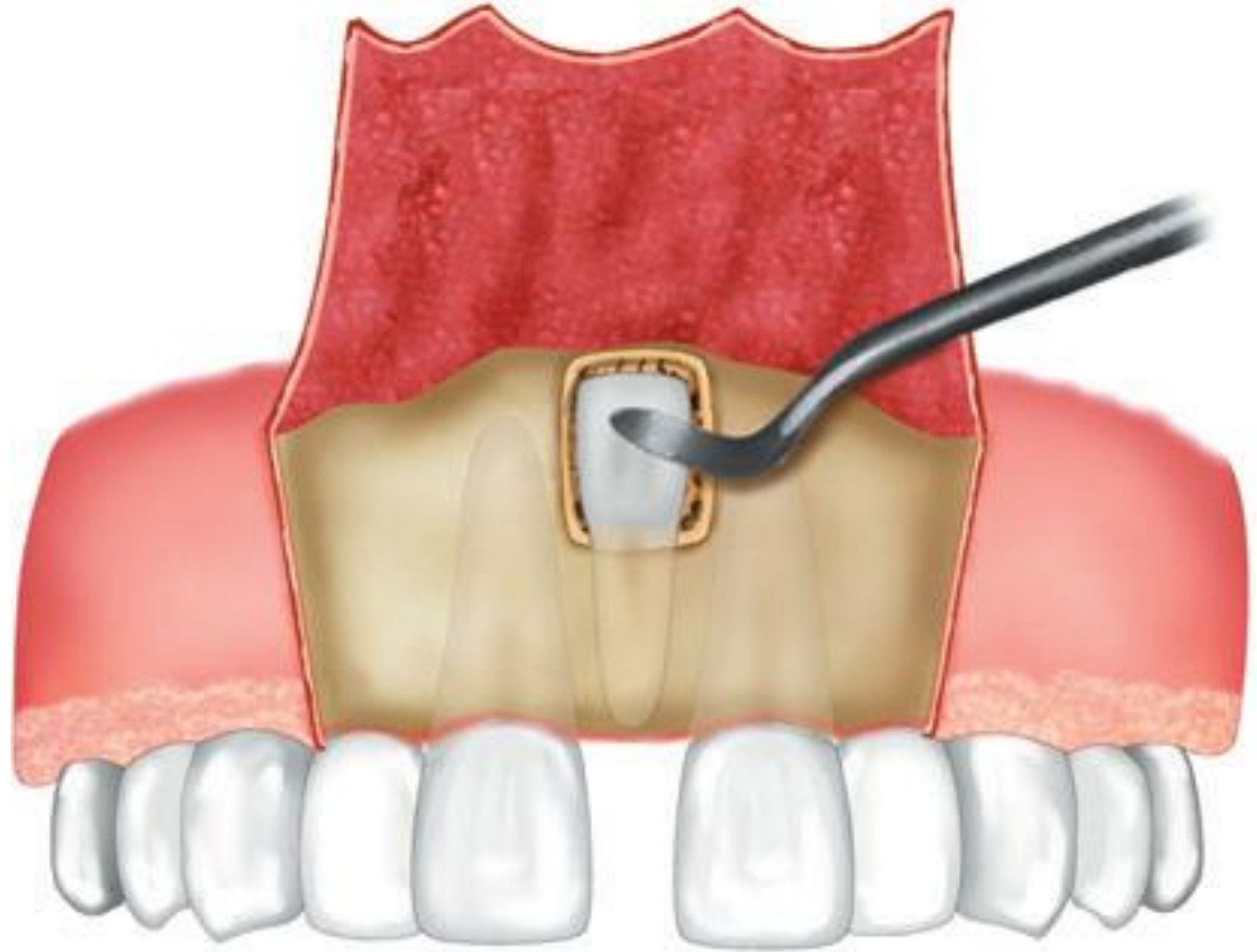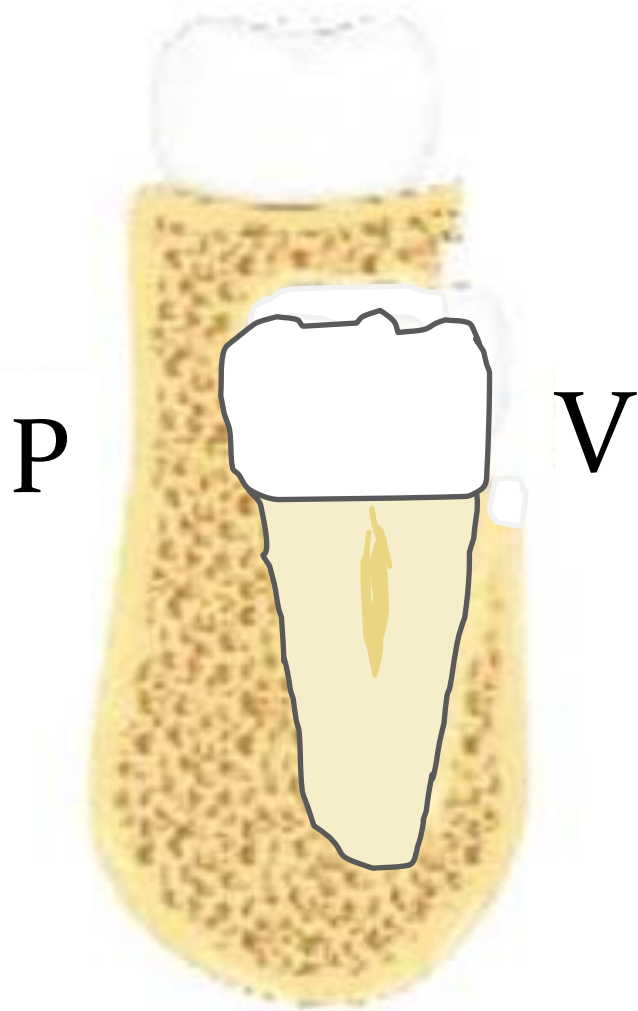


**CASO 1 Y CASO 2**

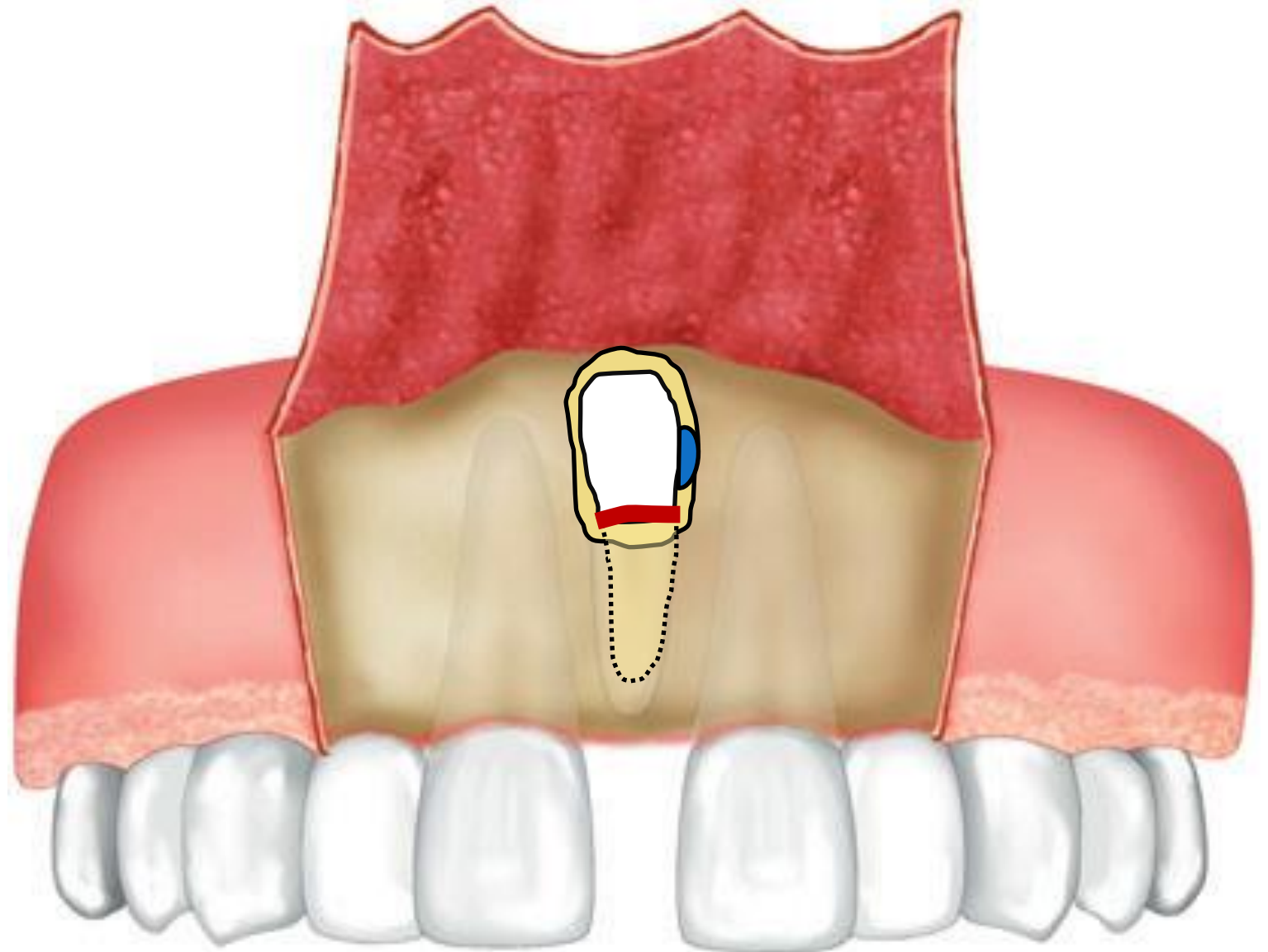
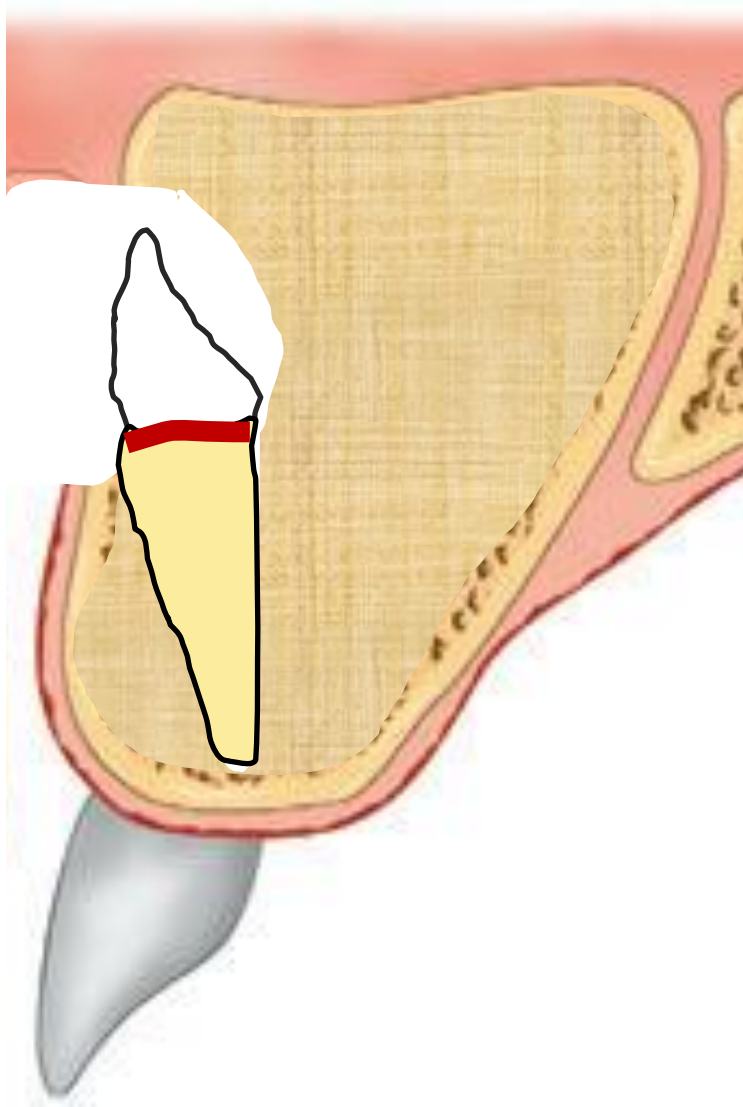
# DECOLAJE



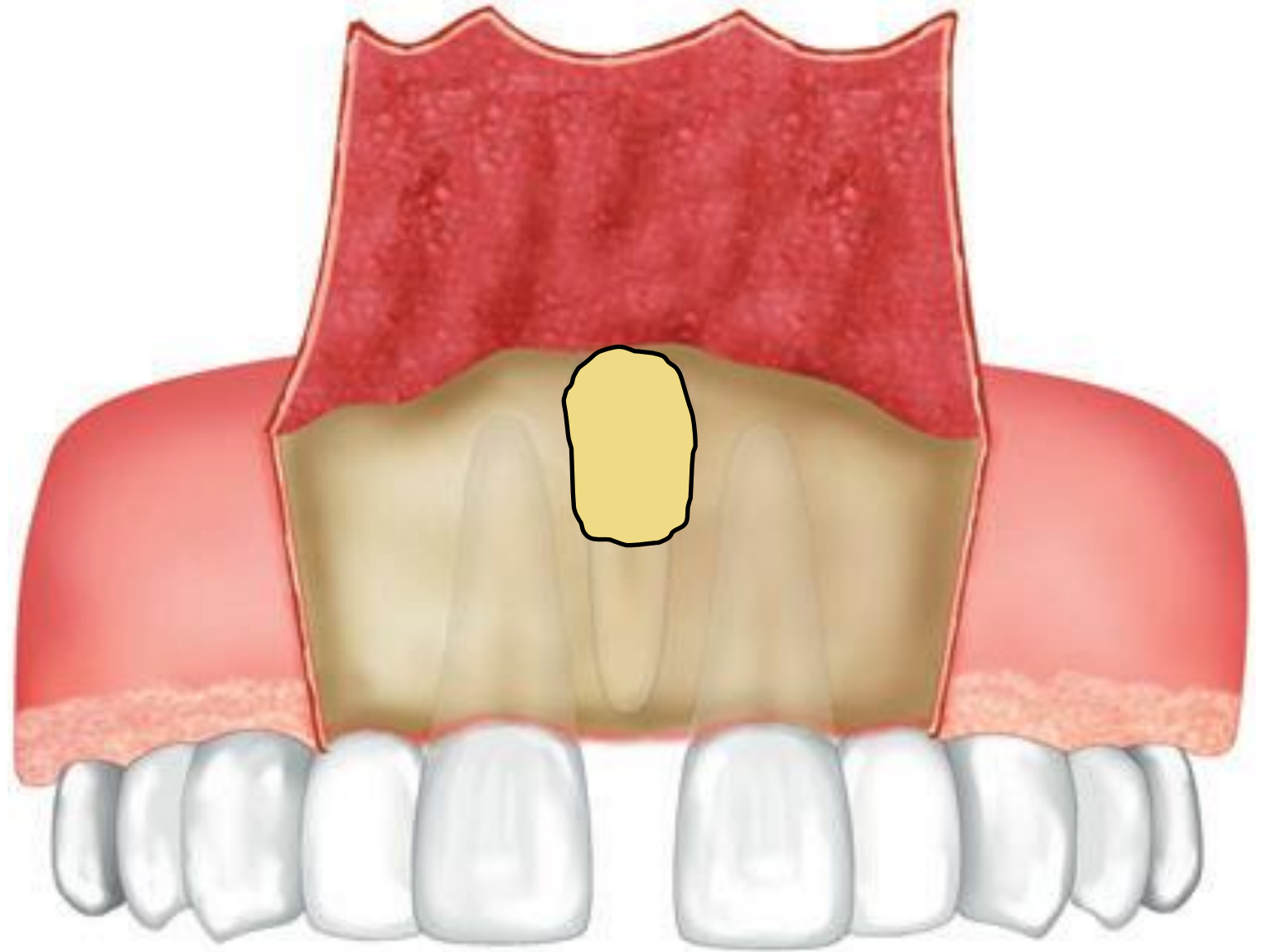
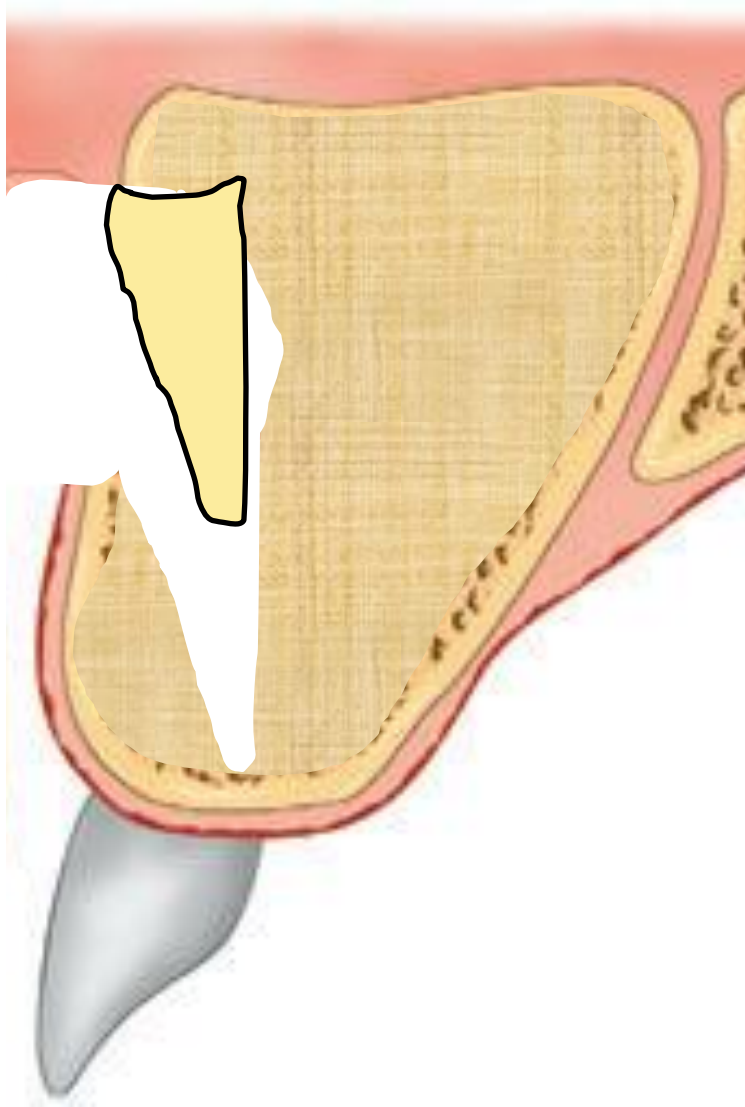
# REGLA DE ORO: VISUALIZAR LA CORONA



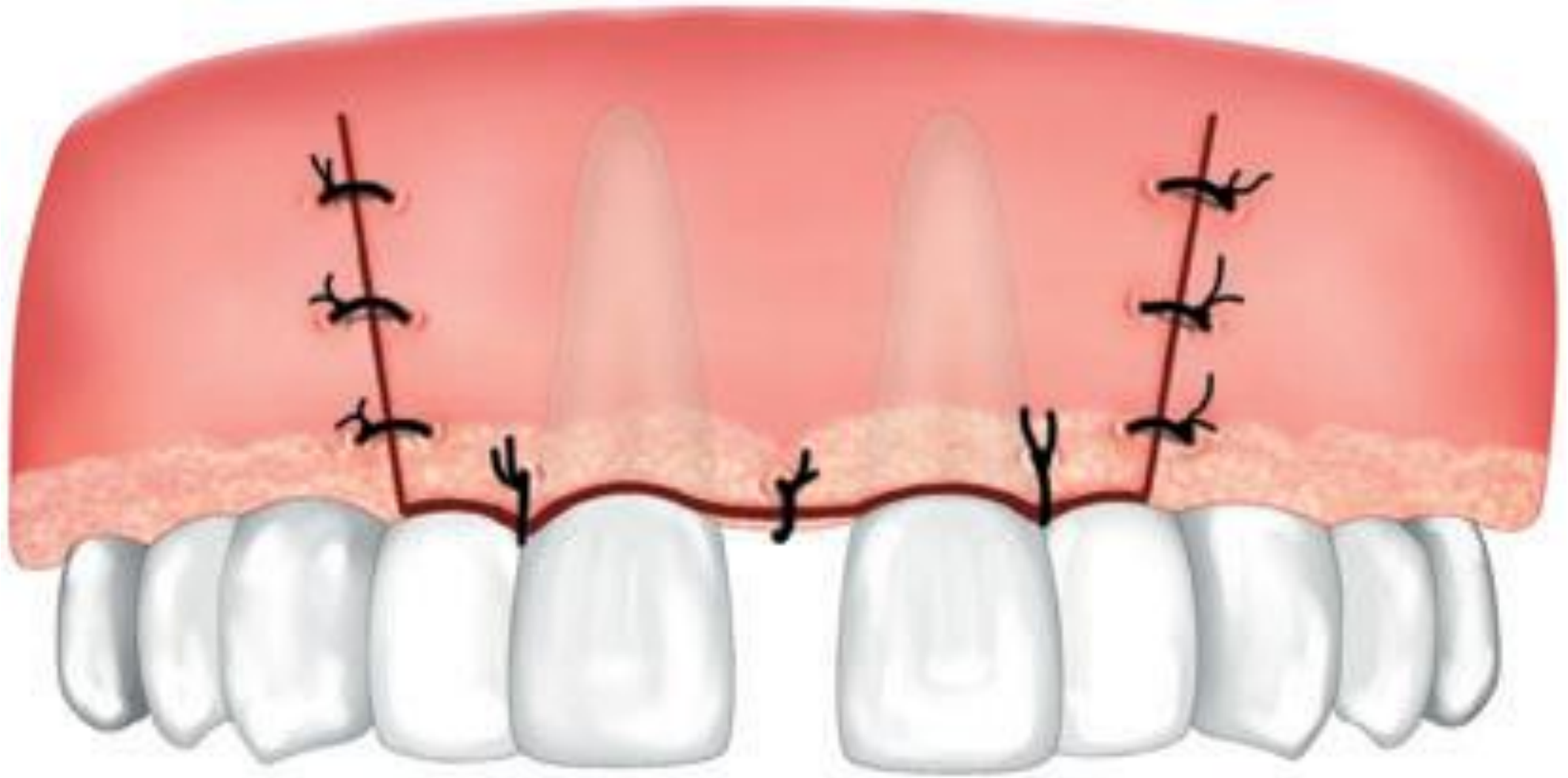# REGLA DE ORO: ELIMINAR TRABAS

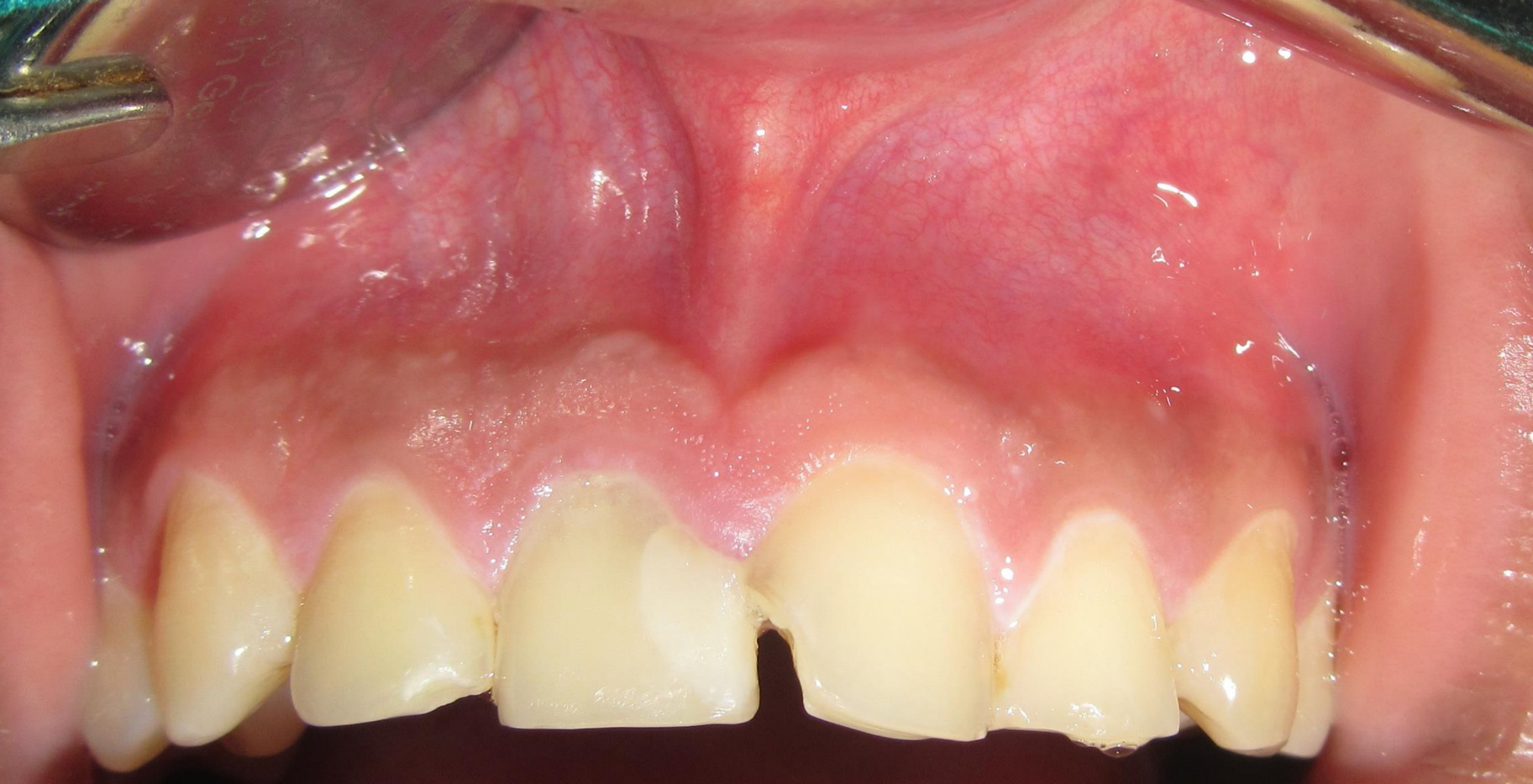

# REGLA DE ORO: ELIMINAR TRABAS



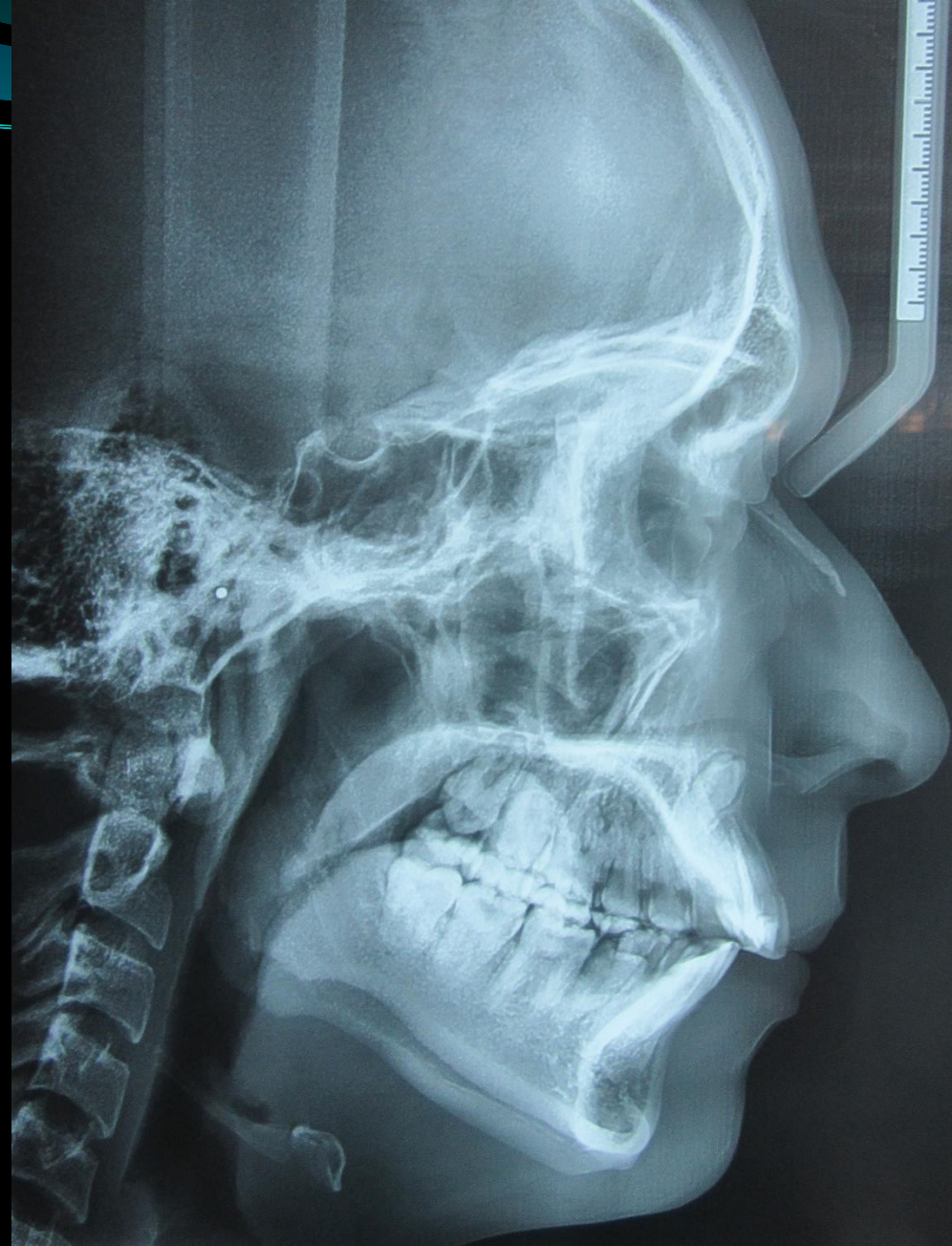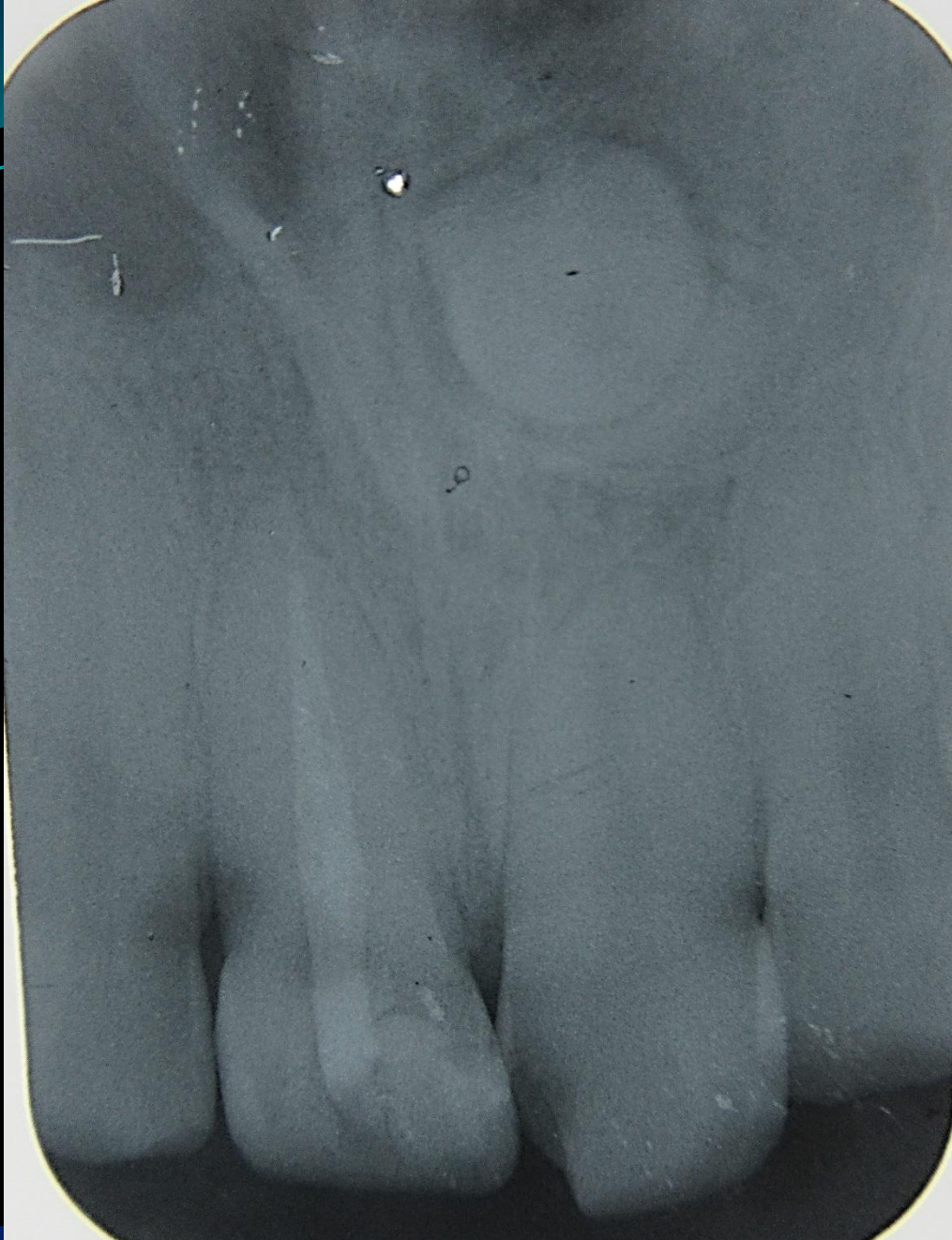# SUTURA



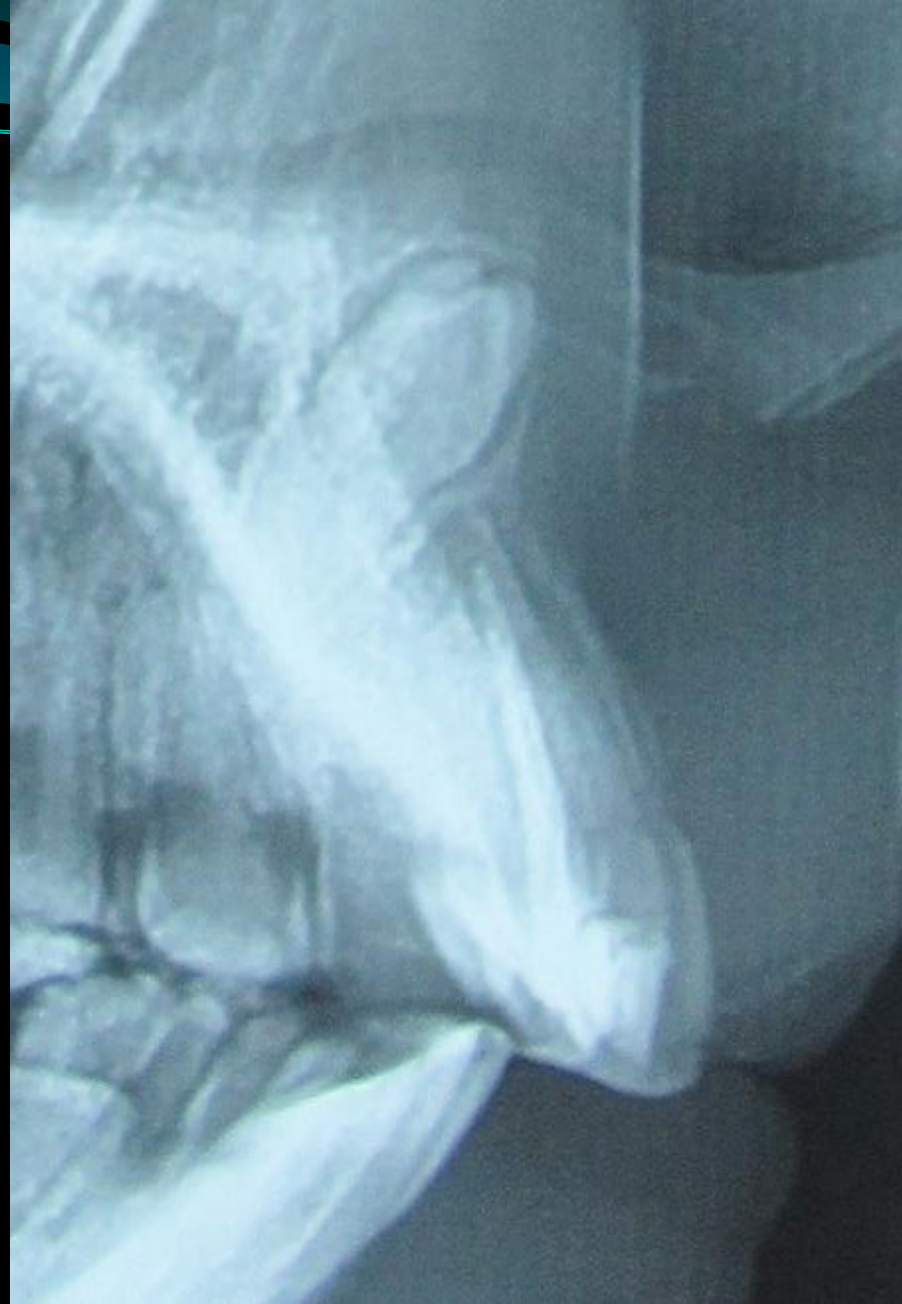
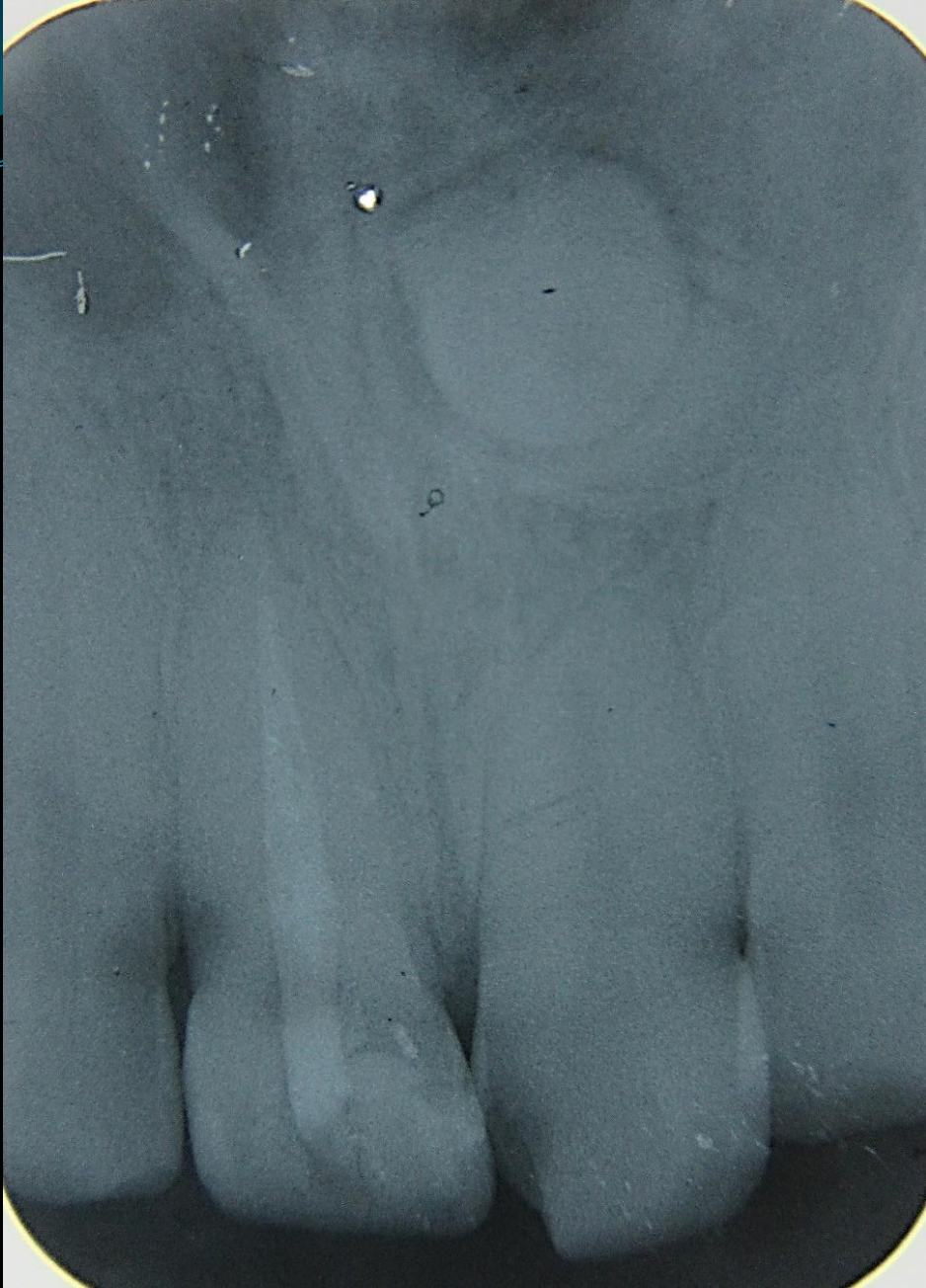
**VISTA CLÍNICA**

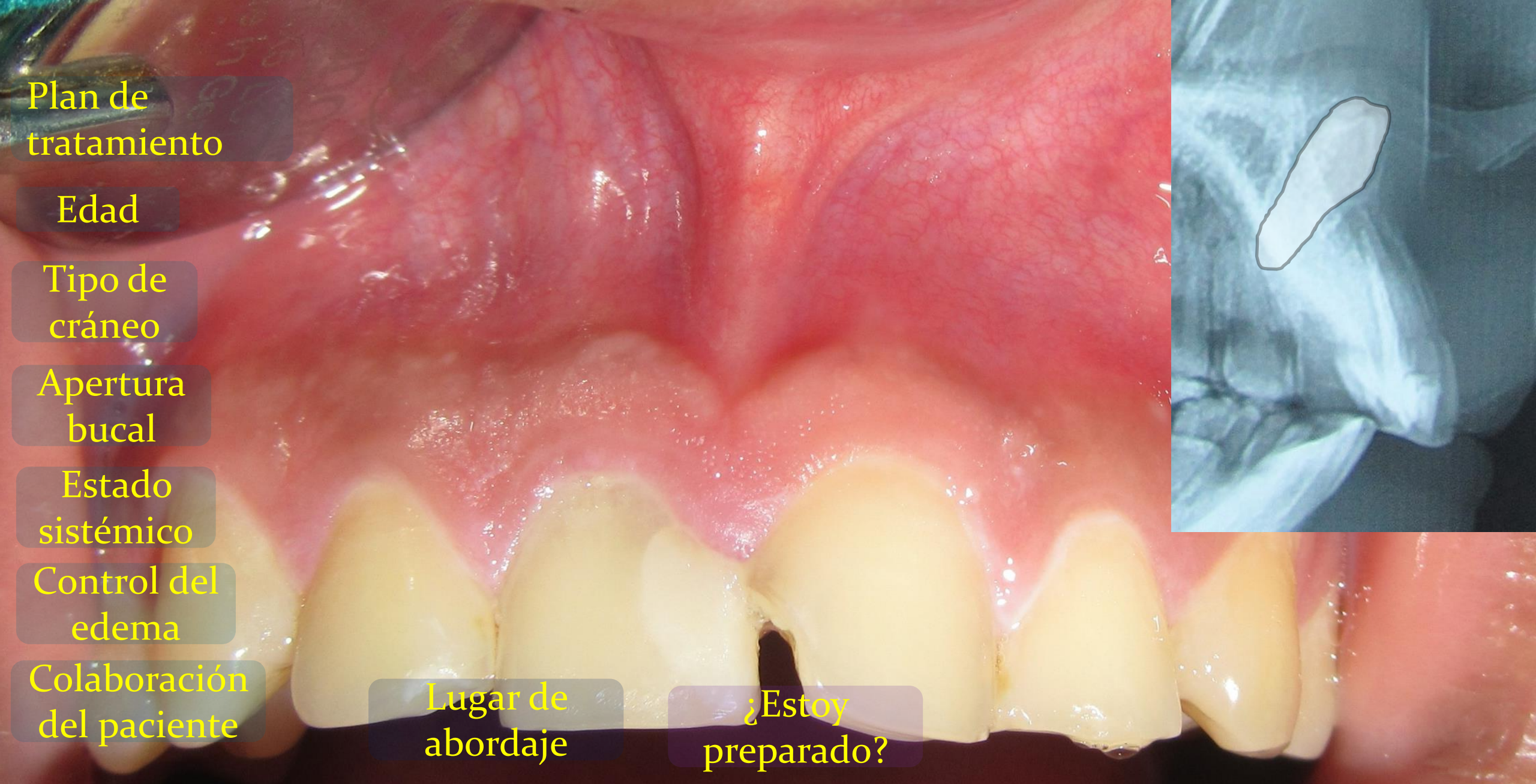



**VISTA RADIOGRÁFICA**



**UBICACIÓN DE LA CORONA**



Plan de  
tratamiento

Edad

Tipo de  
cráneo

Apertura  
bucal

Estado  
sistémico

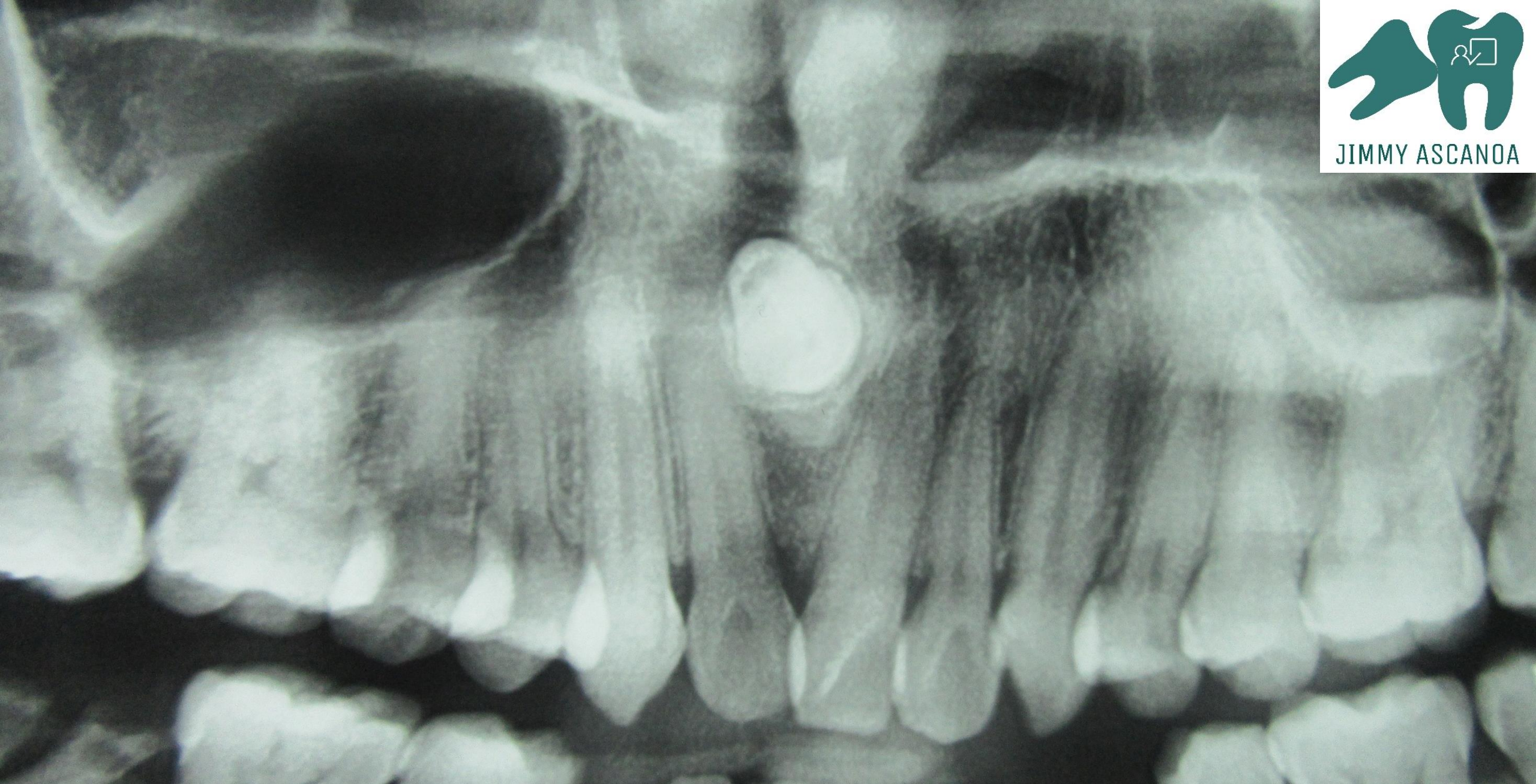
Control del  
edema

Colaboración  
del paciente

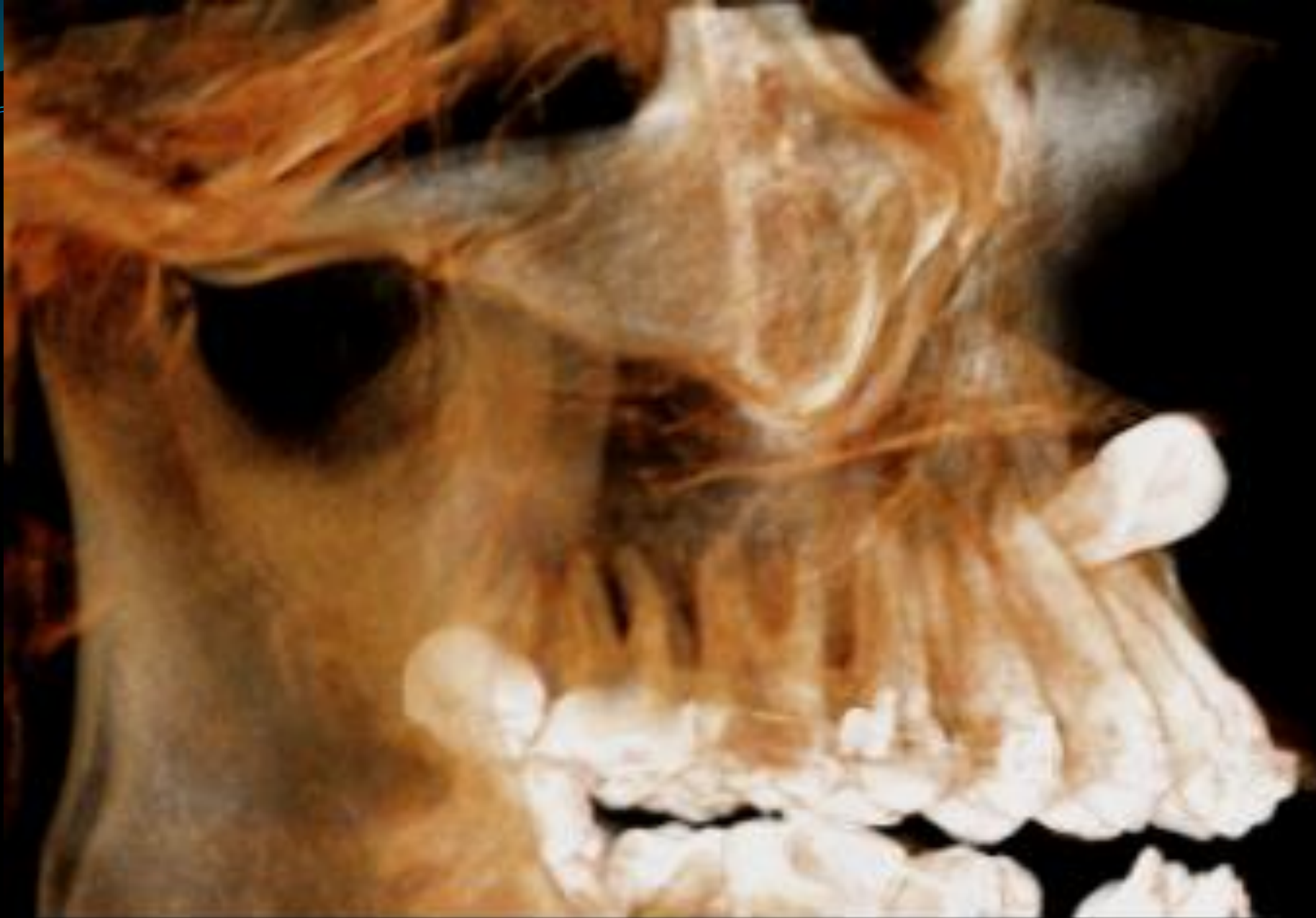
Lugar de  
abordaje

¿Estoy  
preparado?

# VISTA CLÍNICA



**VISTA RADIOGRÁFICA**



# TOMOGRAFÍA

Interconsulta

Plan de  
tratamiento

Edad

Tipo de  
cráneo

Apertura  
bucal

Estado  
sistémico

Control del  
edema

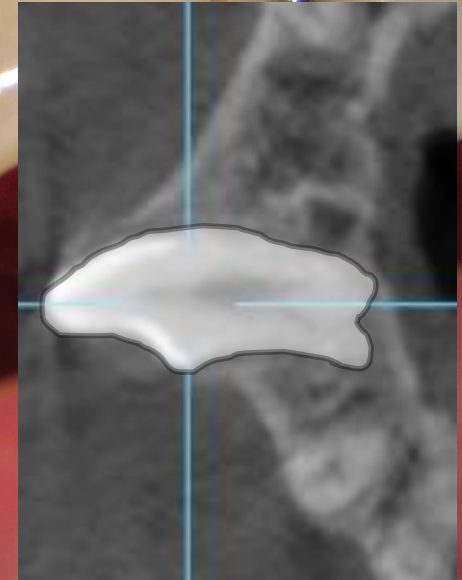
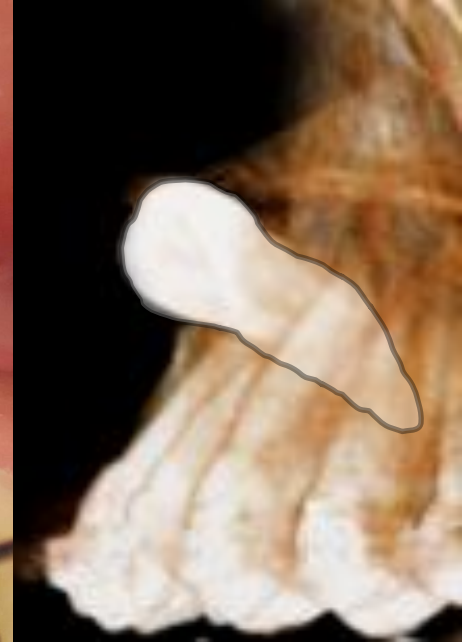
Colaboración  
del paciente



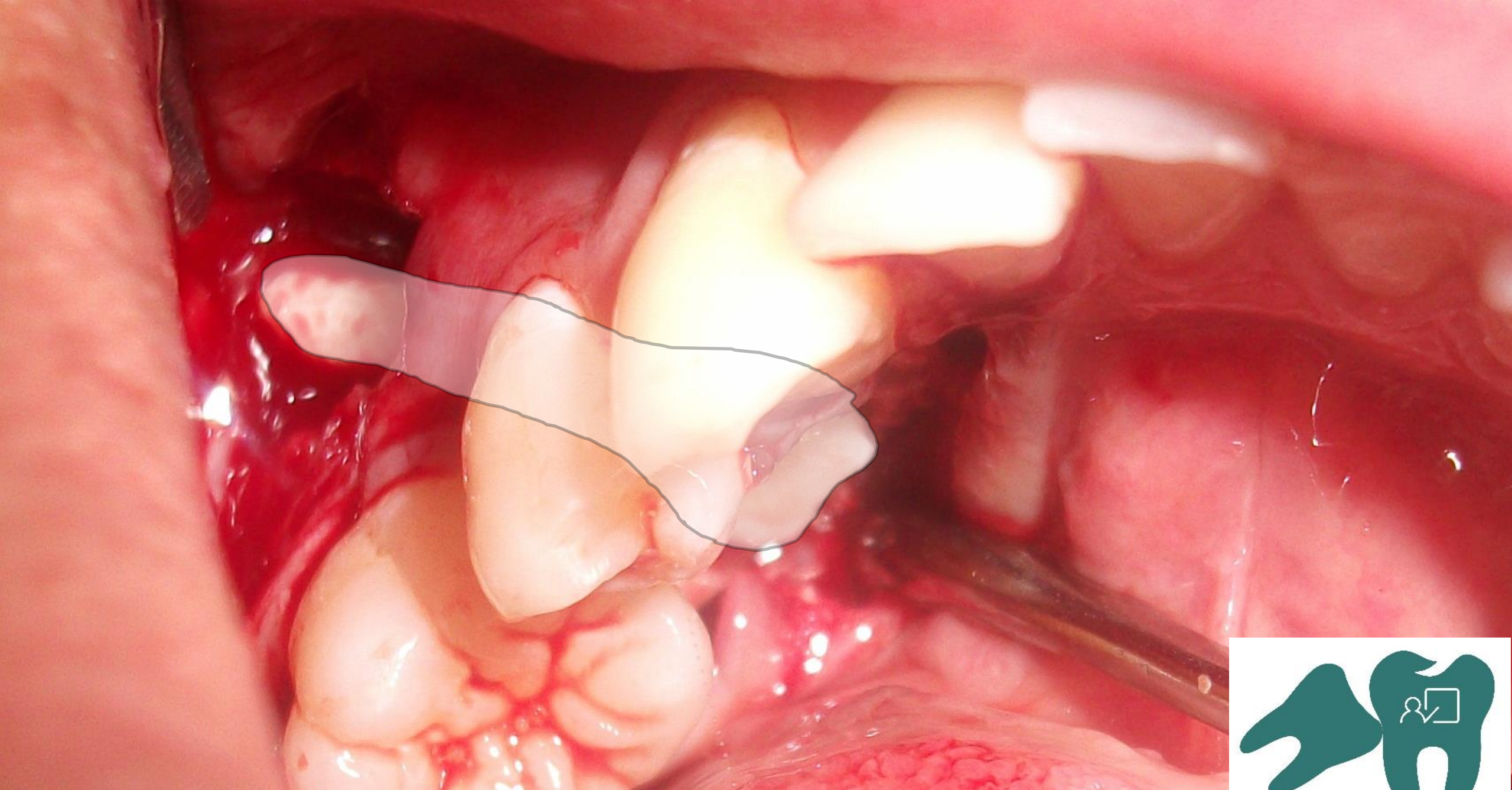
JIMMY ASCANO

Lugar de  
abordaje

¿Estoy  
preparado?



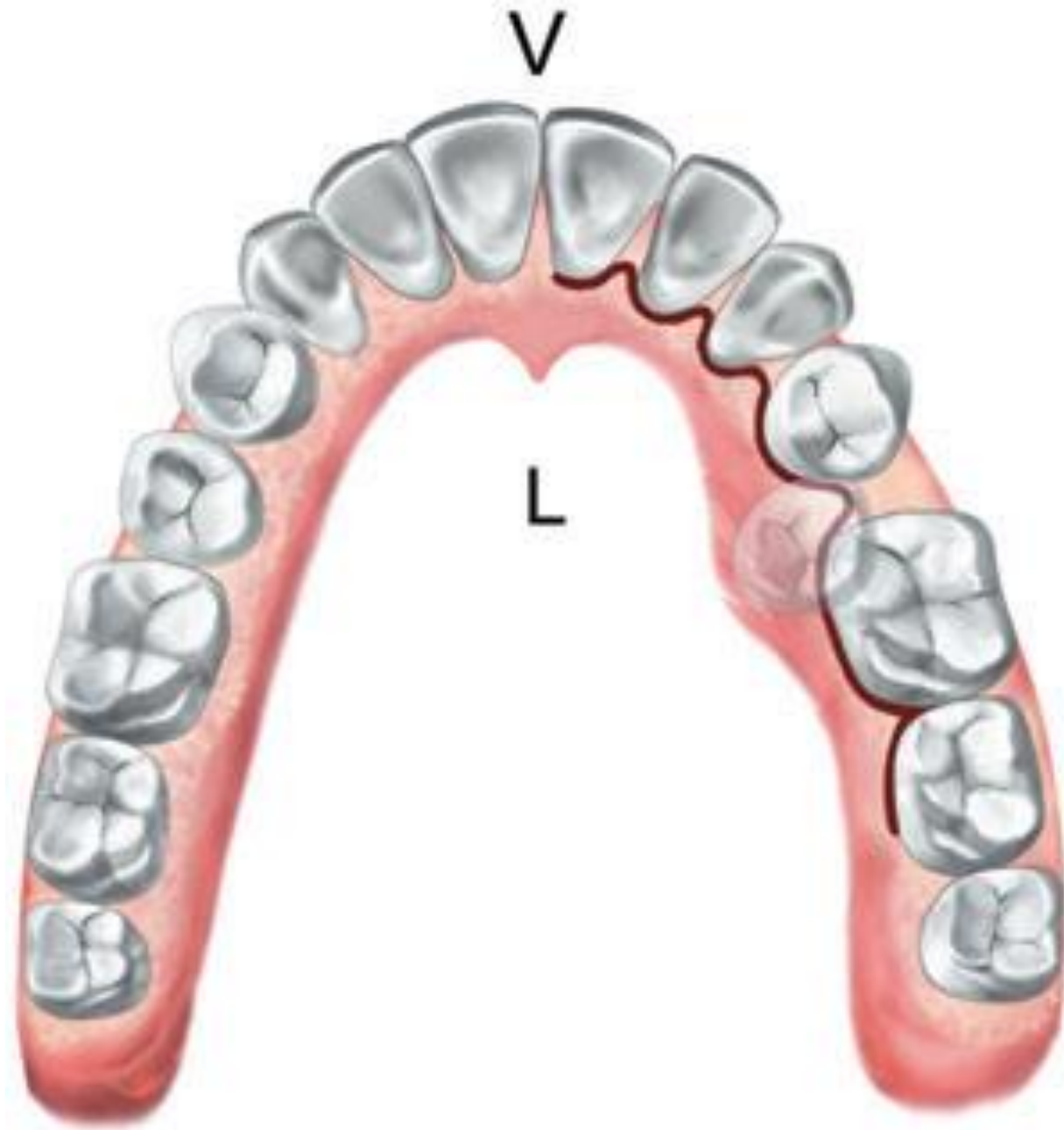
# PLANIFICACIÓN




## CASO CLINICO 3



JIMMY ASCANOA

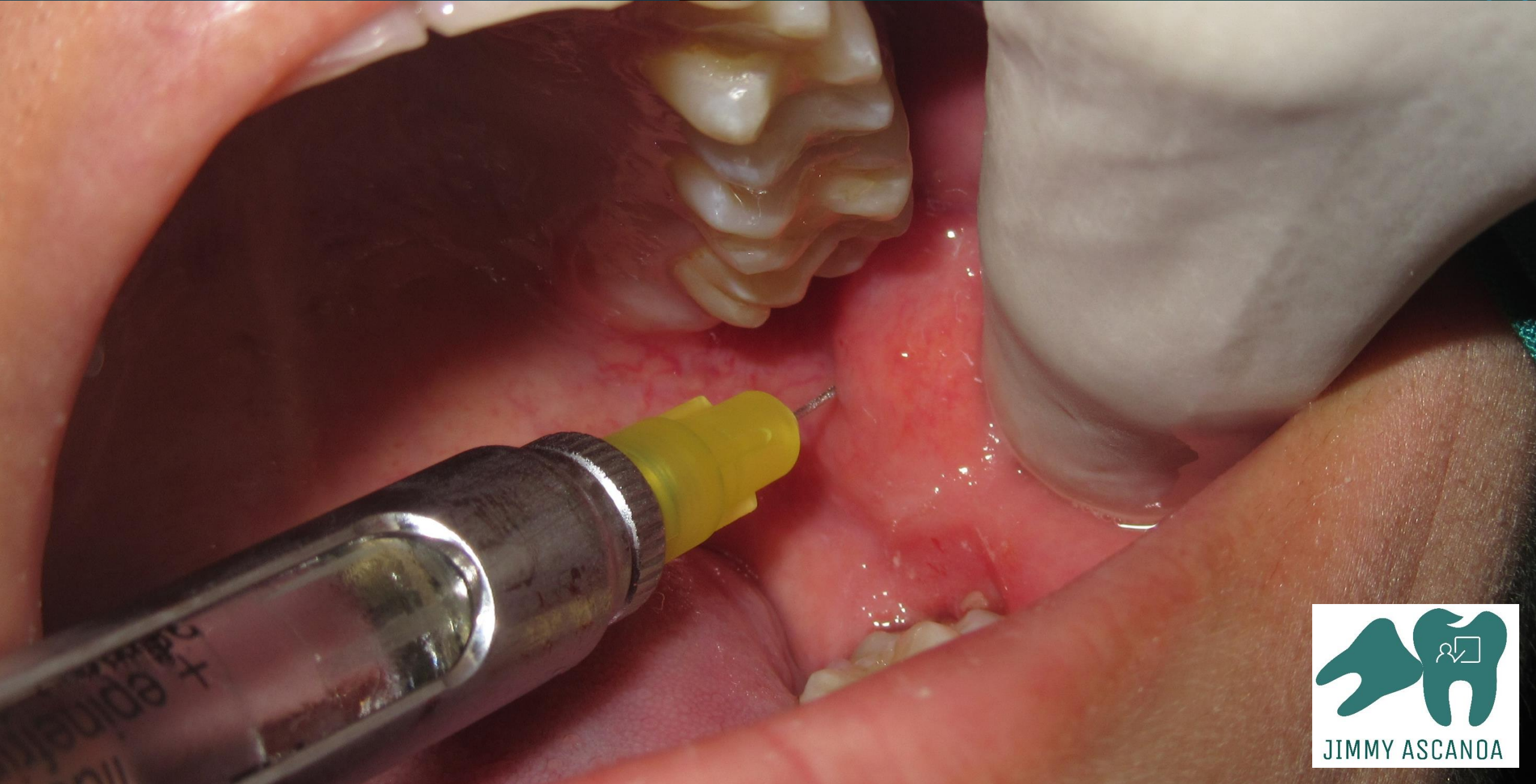

Cosme Gay Escoda, Leonardo Berini  
Aytes: "Cirugía Bucal". Ediciones Ergón.  
España 2015



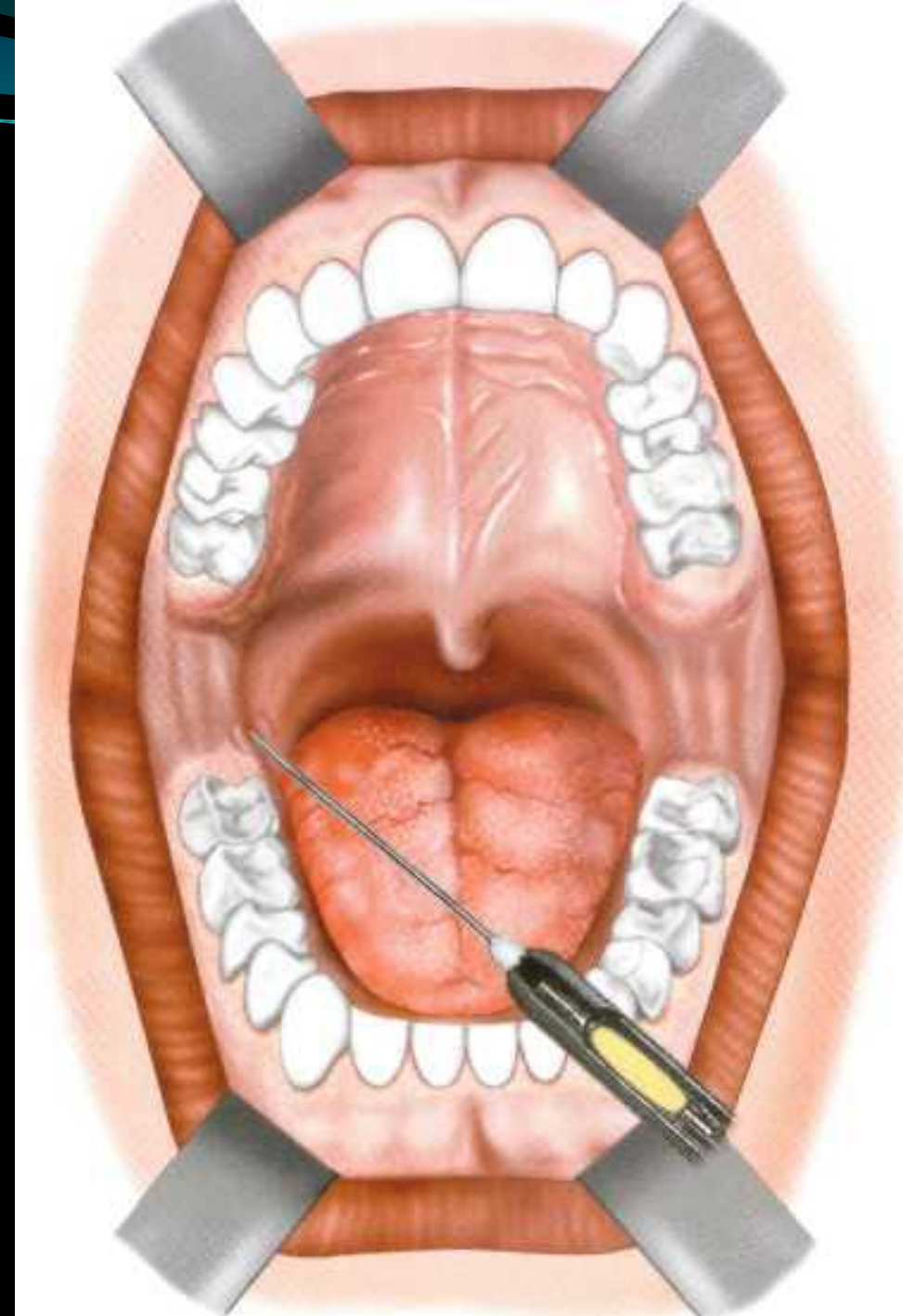
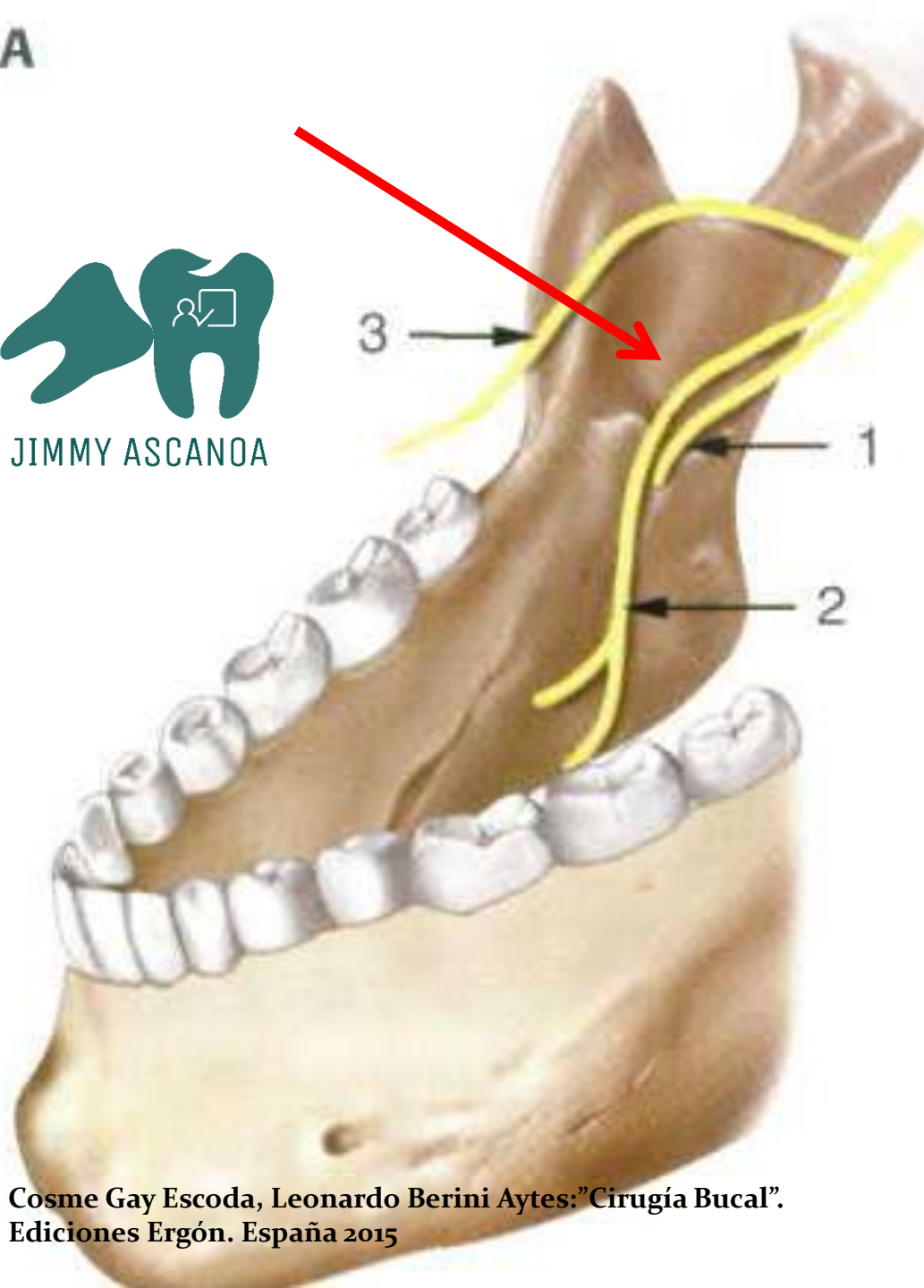
# ACCESO LINGUAL



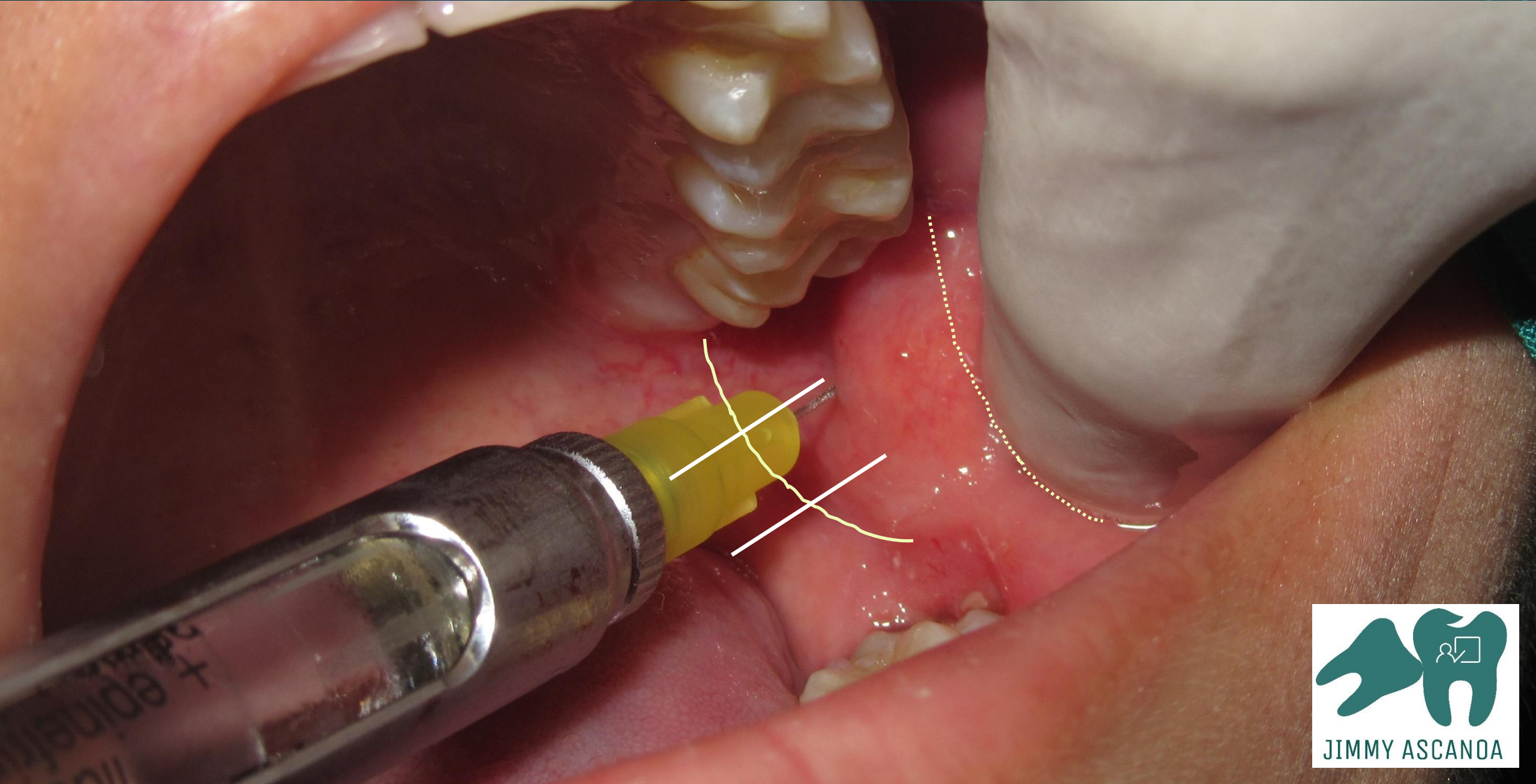


# ANESTESIA TRONCULAR INFERIOR

A

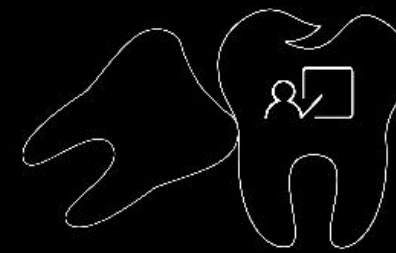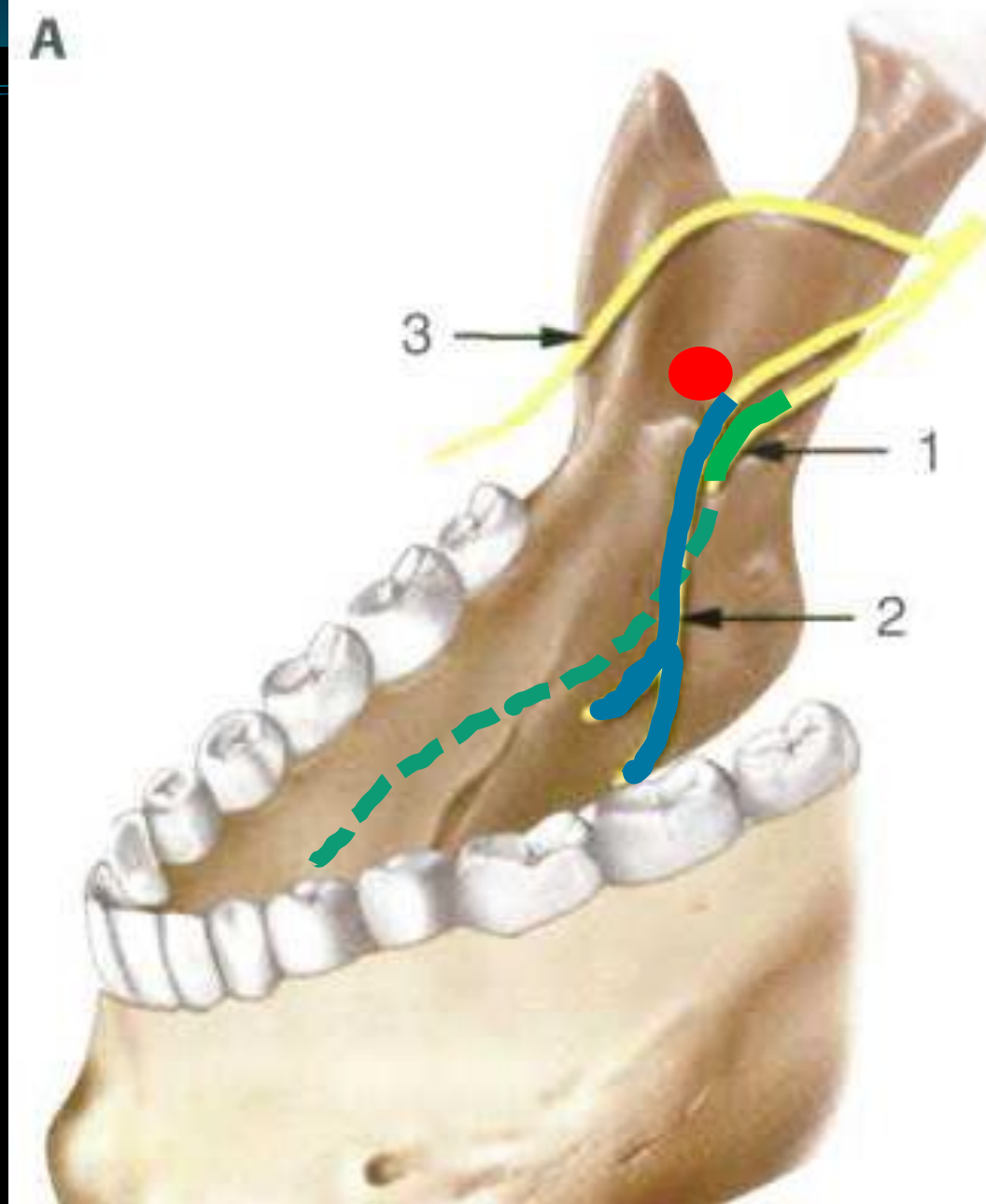


Cosme Gay Escoda, Leonardo Berini Aytes: "Cirugía Bucal".  
Ediciones Ergón. España 2015



# ANESTESIA TRONCULAR

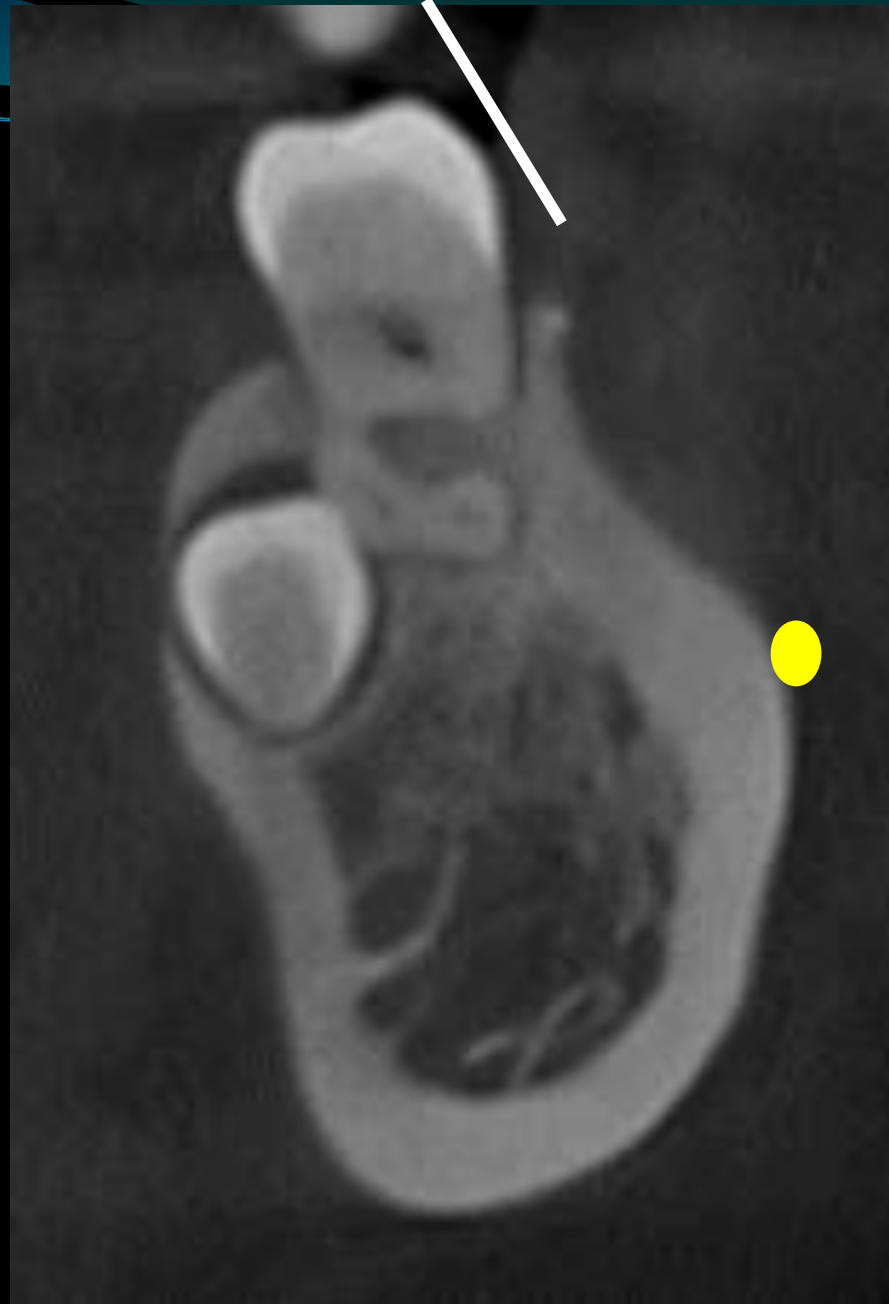
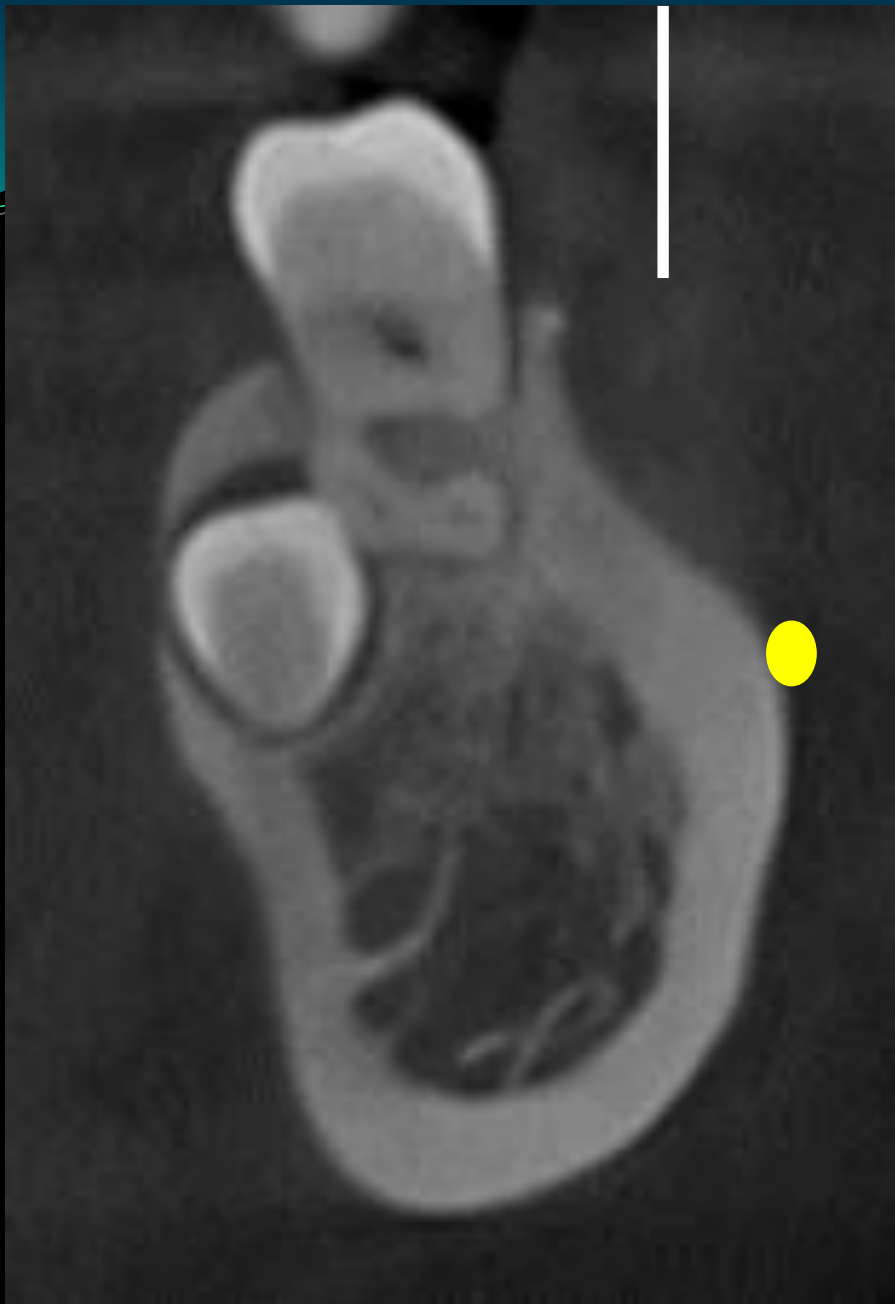
A



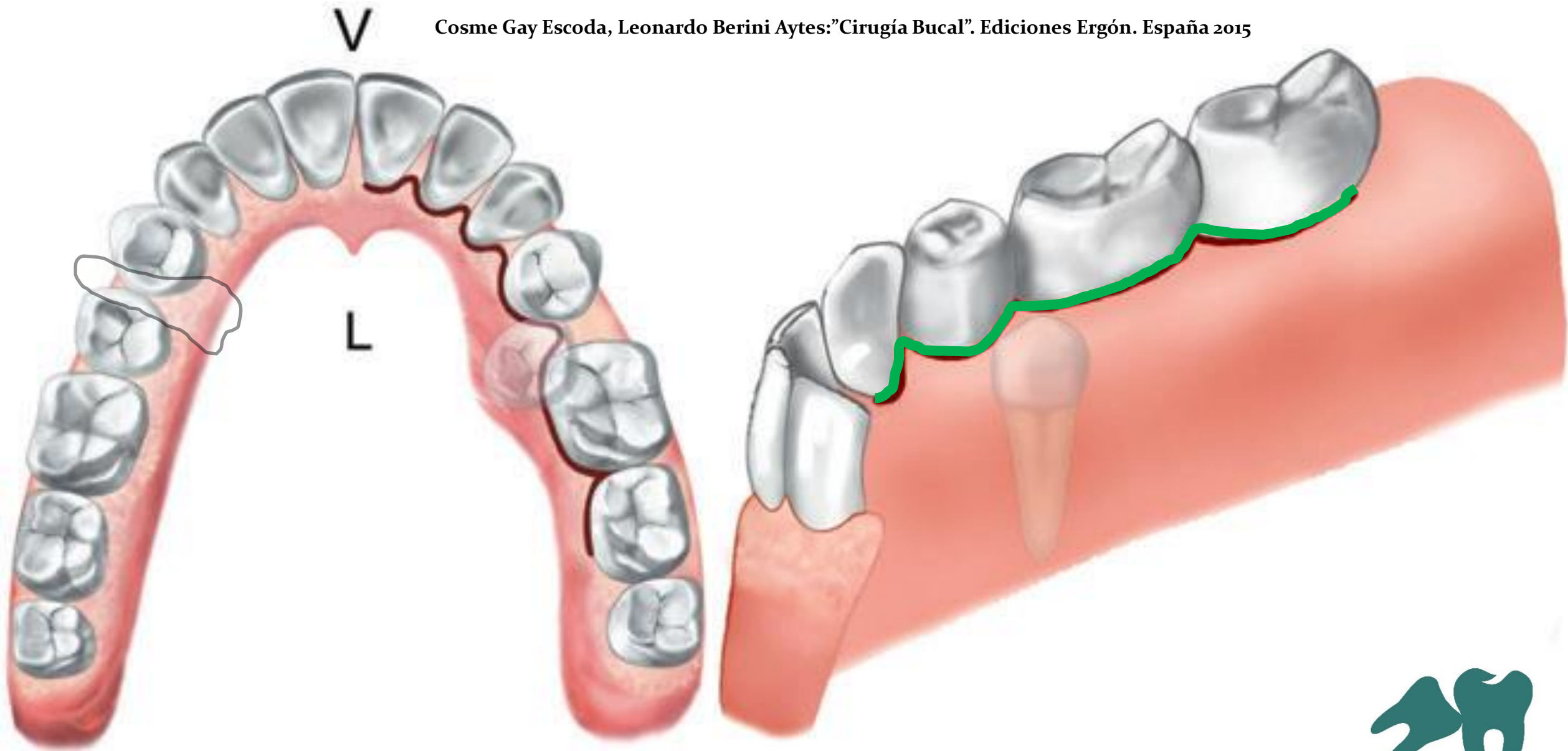JIMMY ASCANOVA

Cosme Gay Escoda, Leonardo Berini  
Aytes: "Cirugía Bucal". Ediciones Ergón.  
España 2015

**¿Y EL NERVIO BUCAL?**

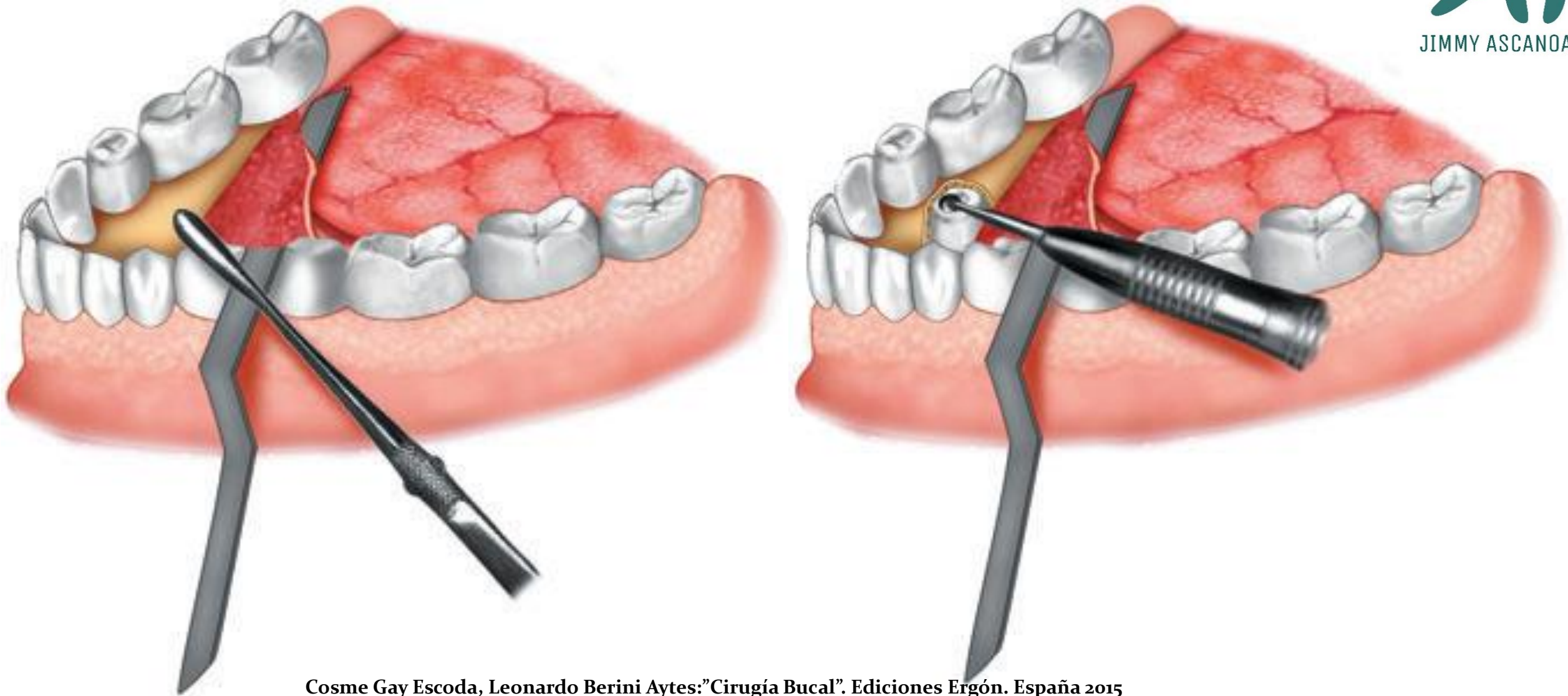


**ANESTESIA N. BUCAL**



# INCISIÓN ENVOLVENTE

# REGLAS DE ORO: VISUALIZAR LA CORONA



Cosme Gay Escoda, Leonardo Berini Aytes: "Cirugía Bucal". Ediciones Ergón. España 2015

## DECOLAJE

Interconsulta

Plan de  
tratamiento

Edad

Tipo de  
cráneo

Apertura  
bucal

Estado  
sistémico


Control del  
edema

Colaboración  
del paciente

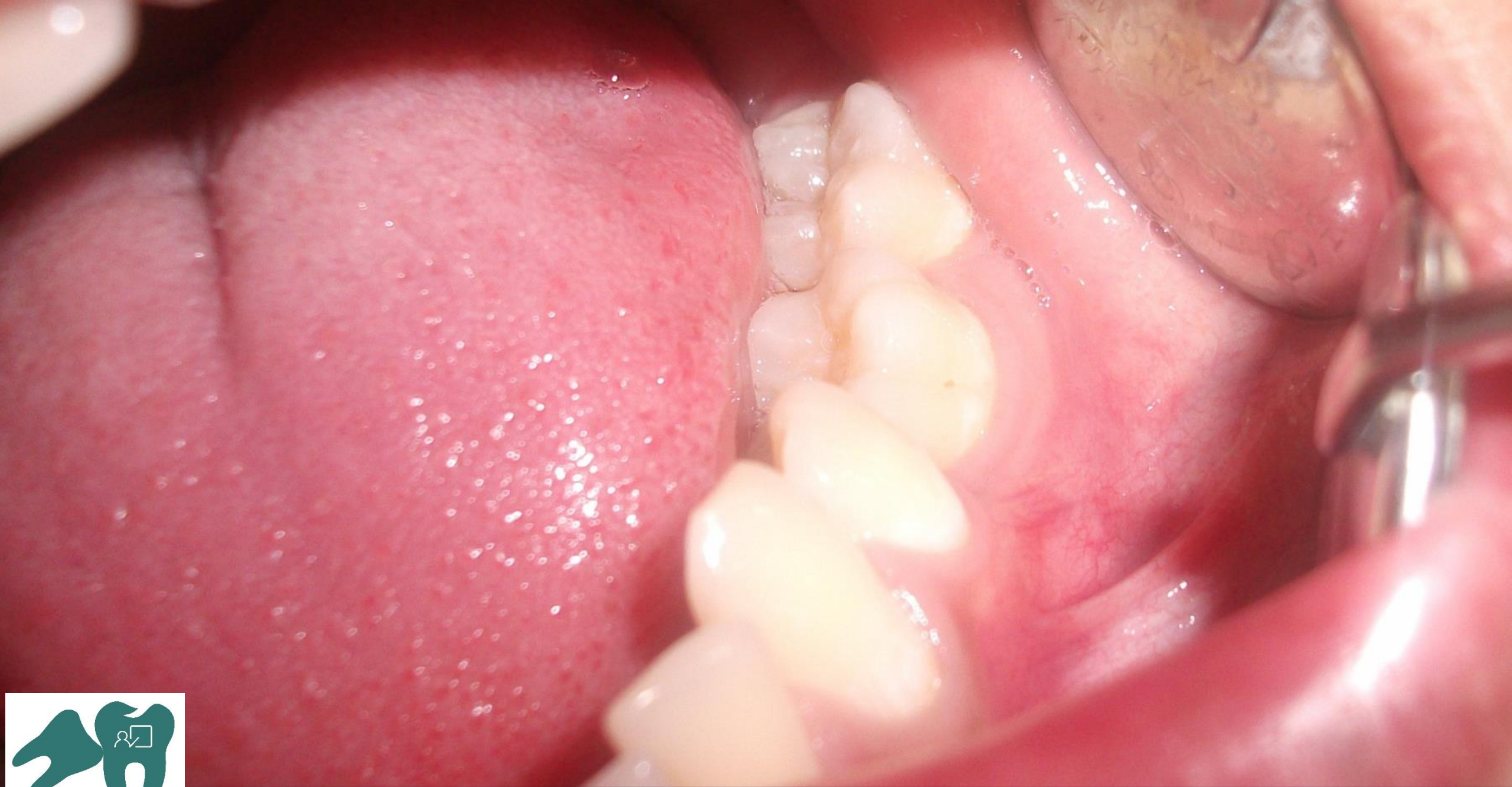
Lugar de  
abordaje

¿Estoy  
preparado?


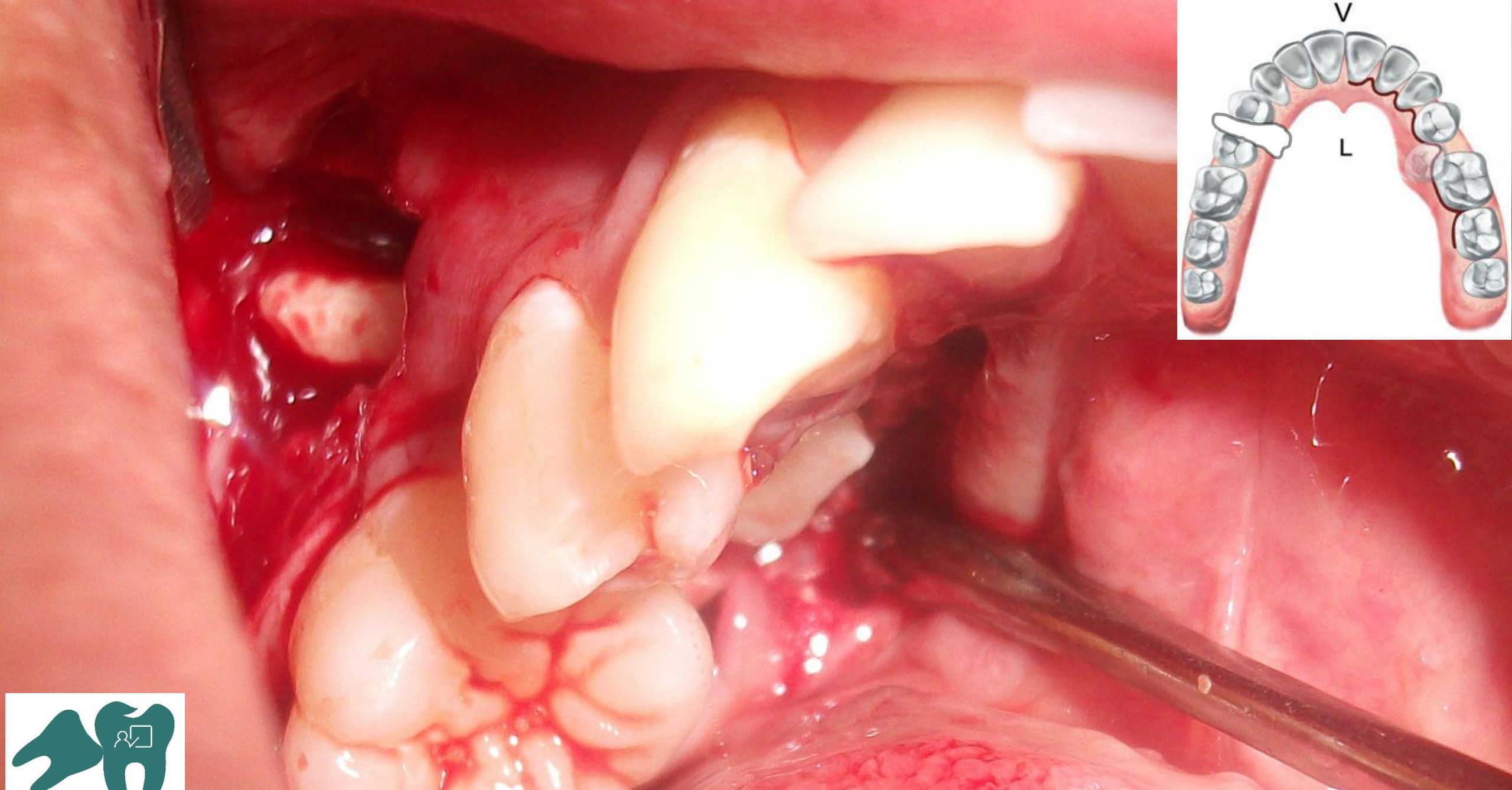
# Caso Clínico



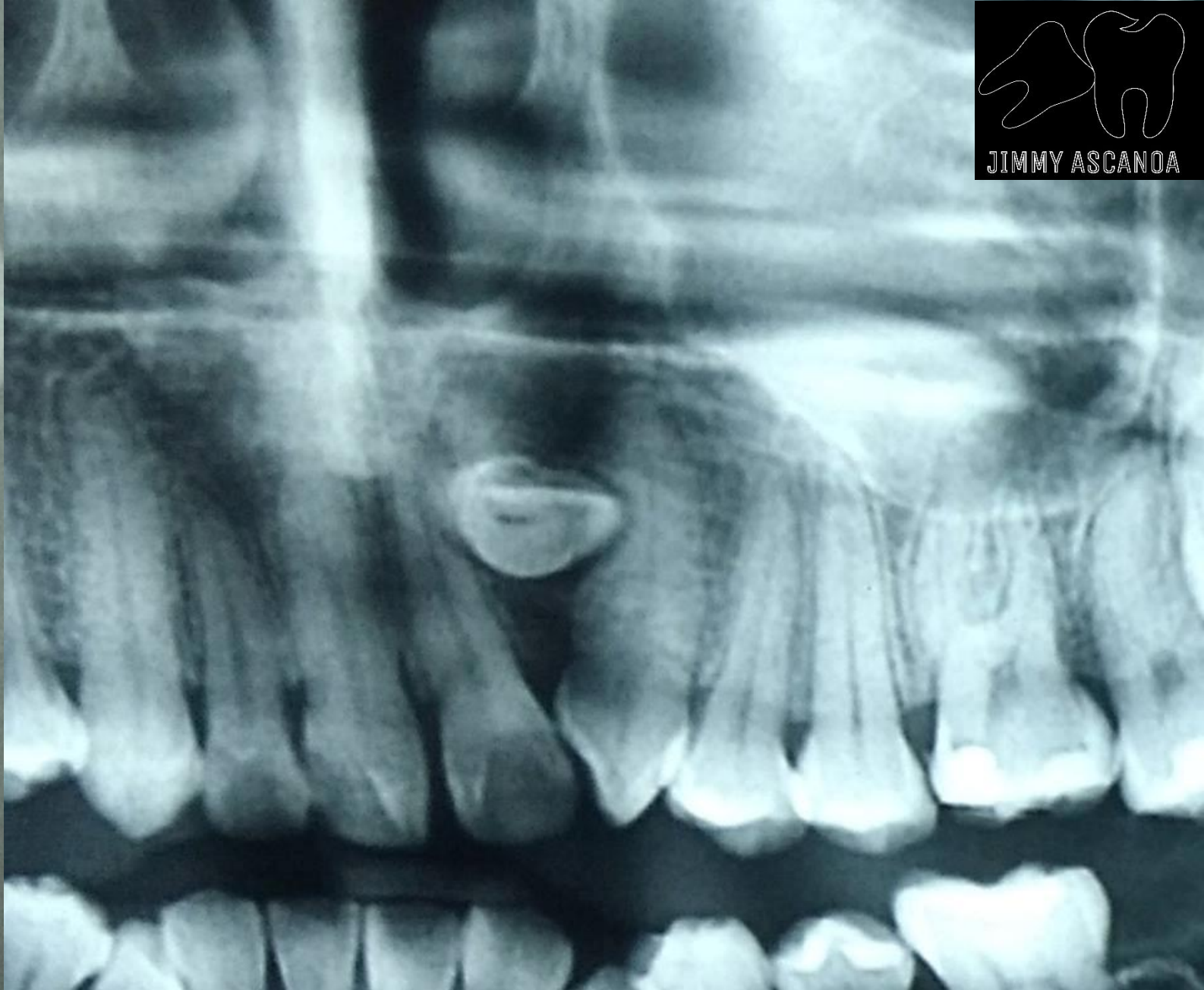
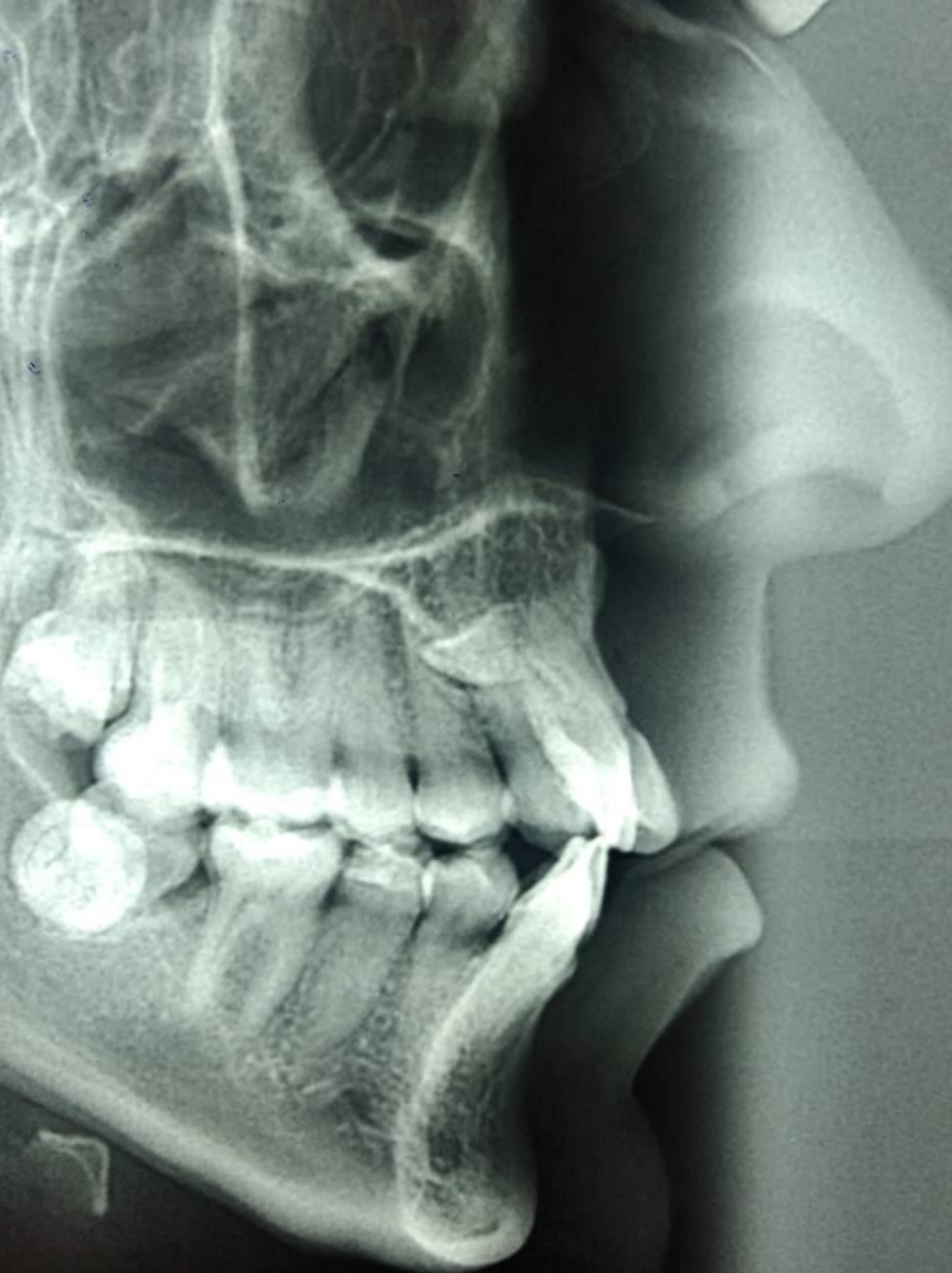


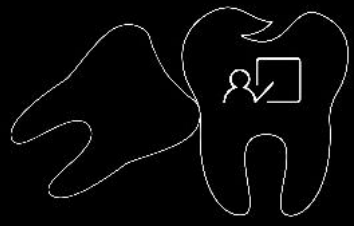**VISTA CLINICA**



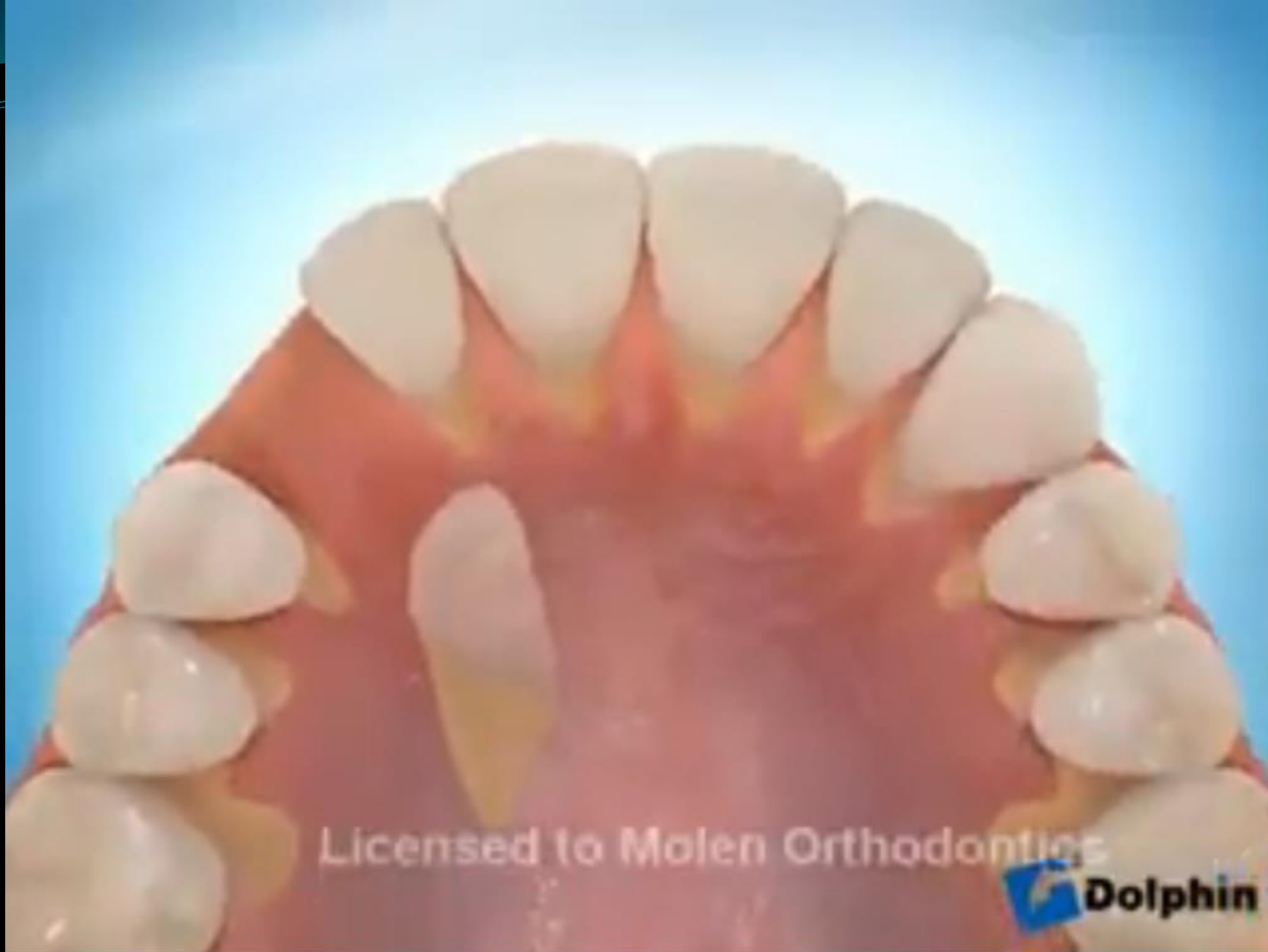**DECOLAJE Y VISTA DE LA PREMOLAR**



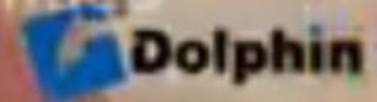
# CASO CLINICO 4



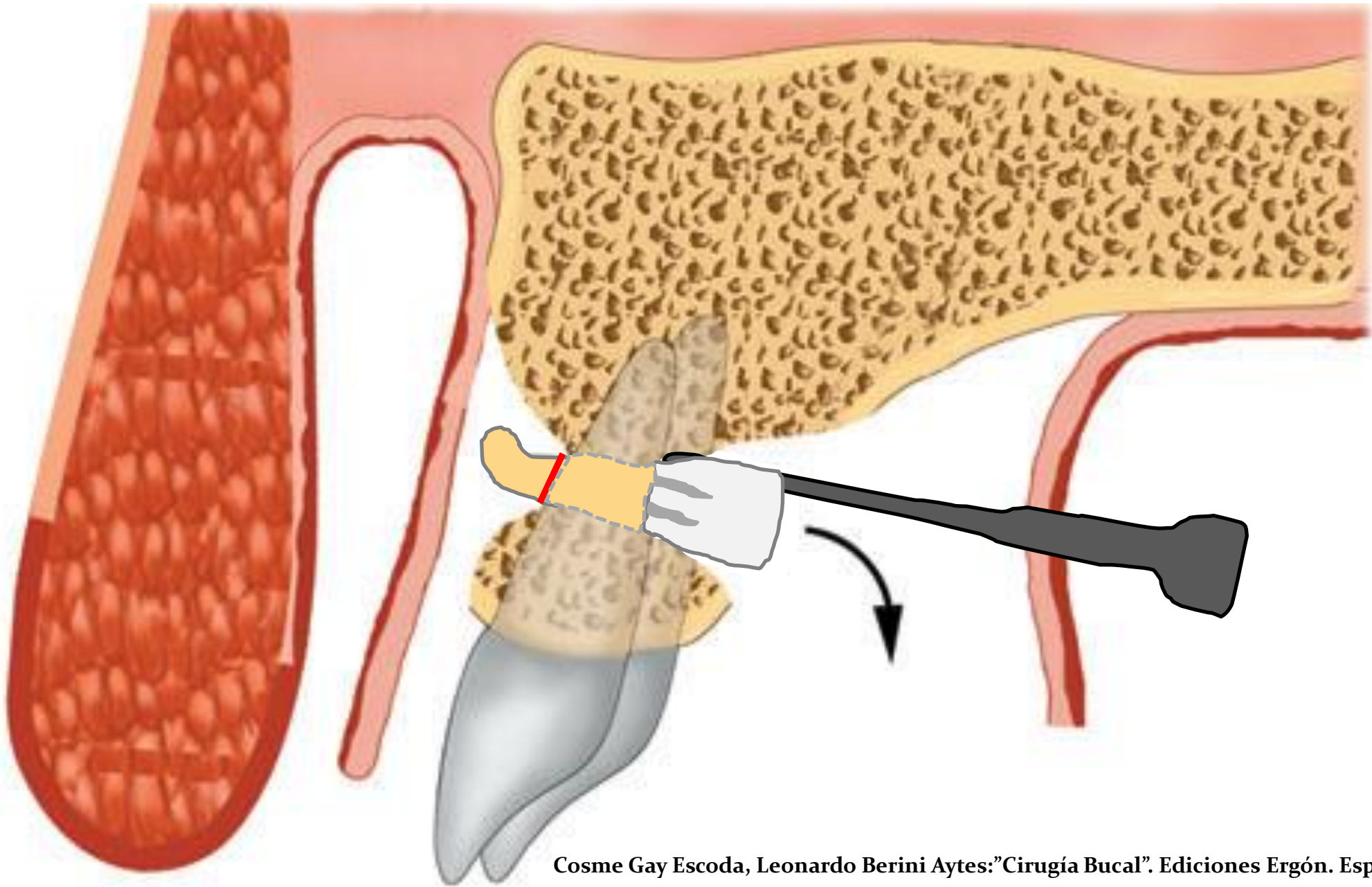
JIMMY ASCANOA



Licensed to Molen Orthodontics



**ACCESO PALATINO**

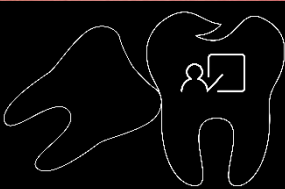
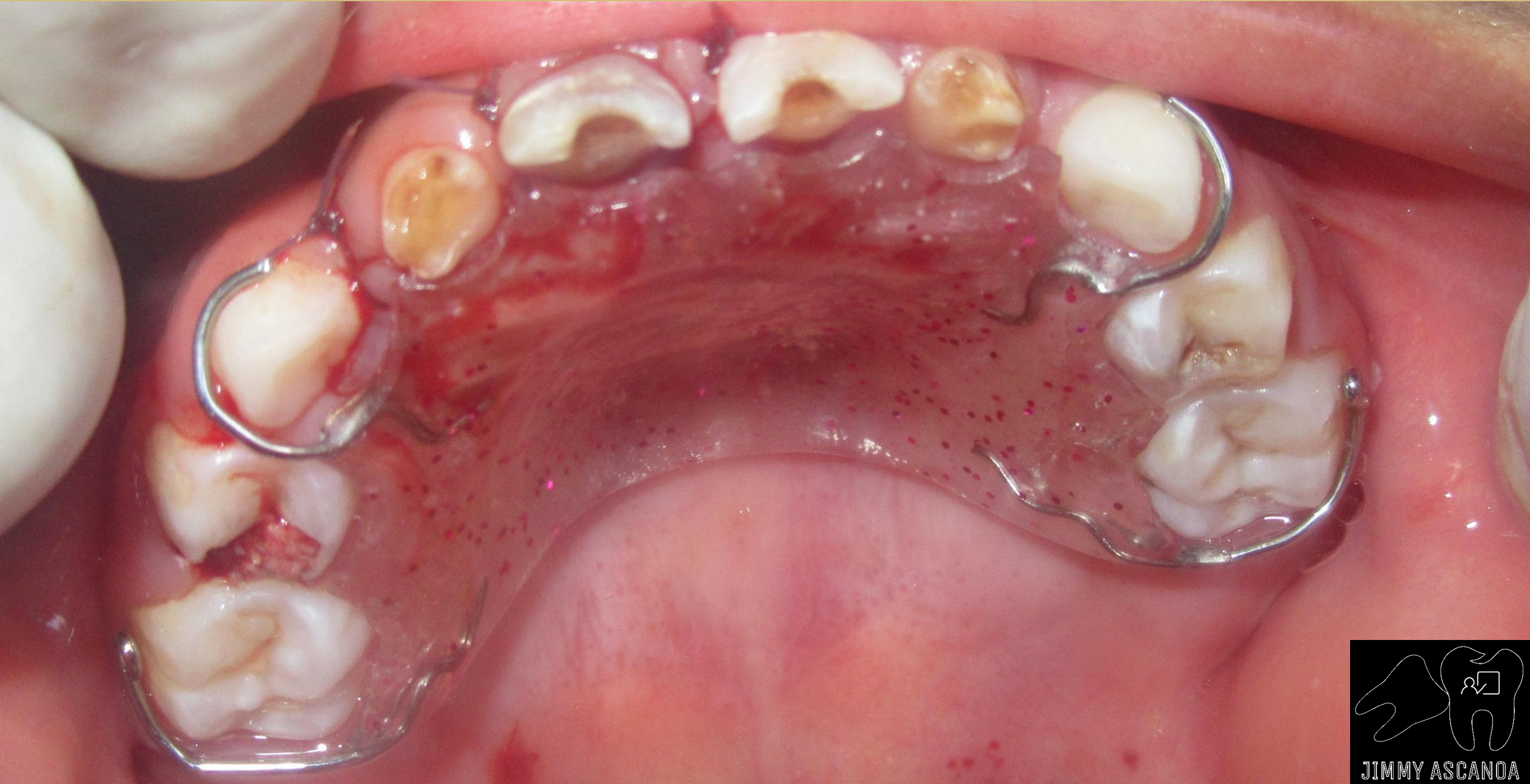
JIMMY ASCANOA

Cosme Gay Escoda, Leonardo Berini Aytes: "Cirugía Bucal". Ediciones Ergón. España 2015

**DOBLE INCISIÓN**

# FERULA



JIMMY ASCANOA

Interconsulta

Plan de  
tratamiento

Edad

Tipo de  
cráneo

Apertura  
bucal

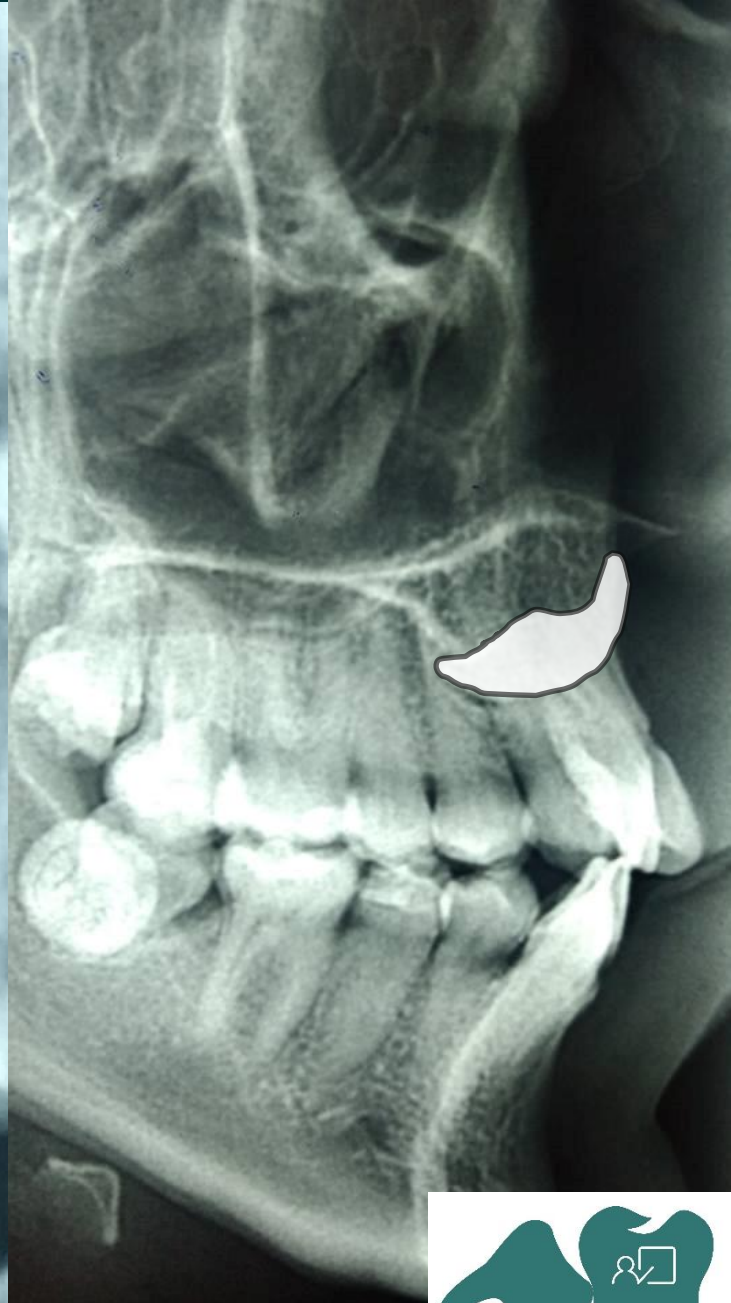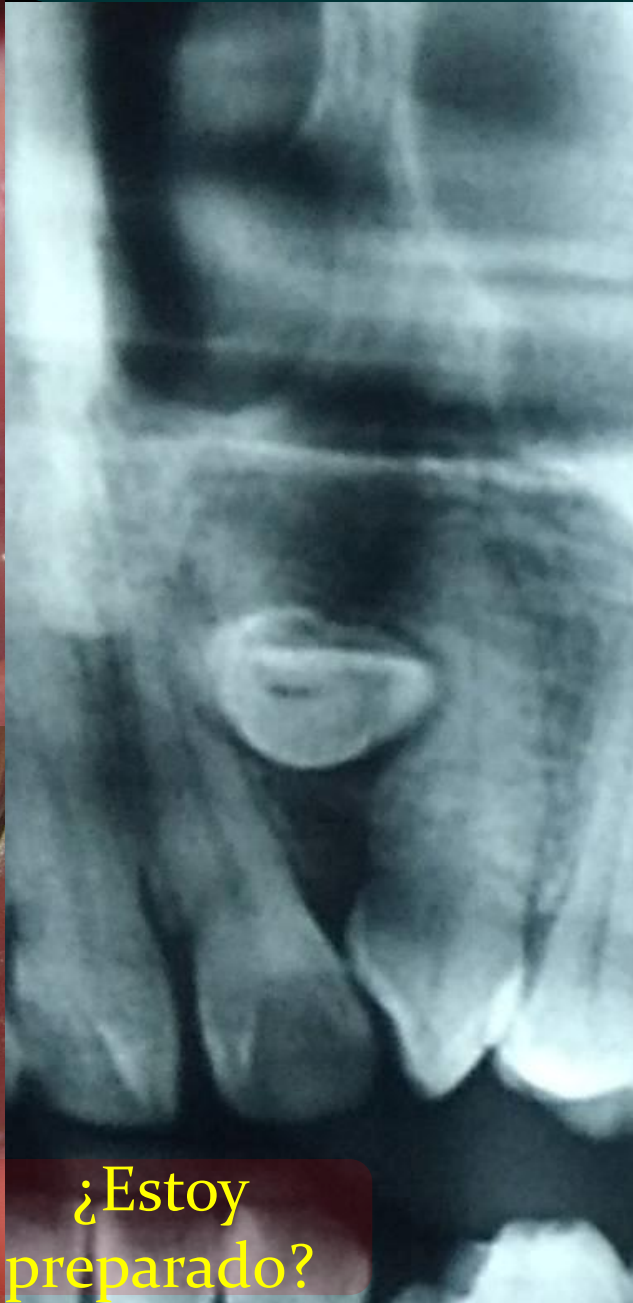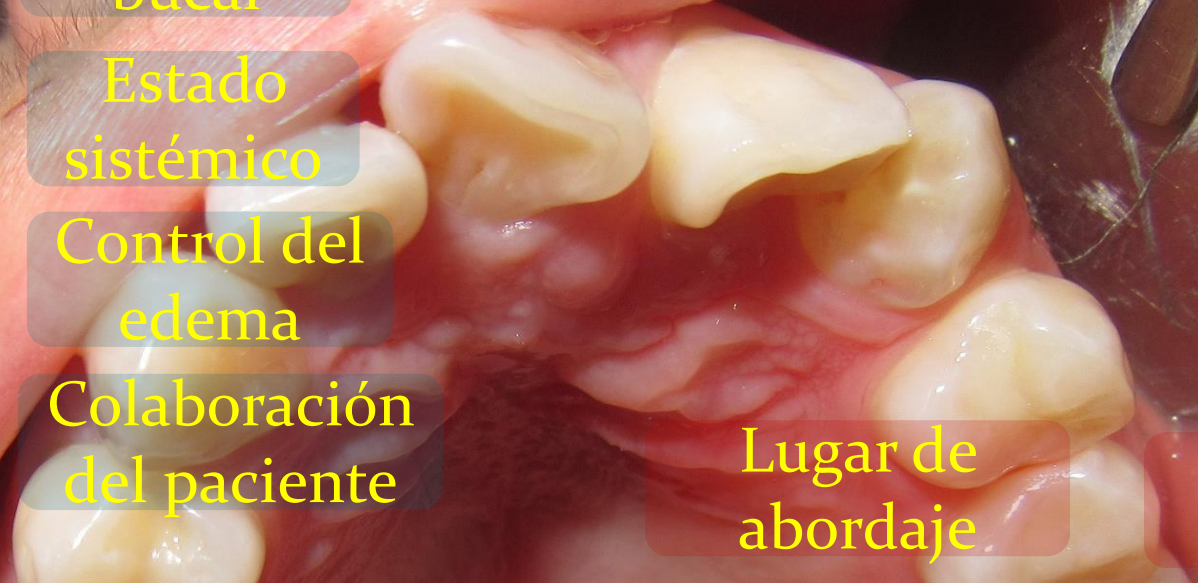
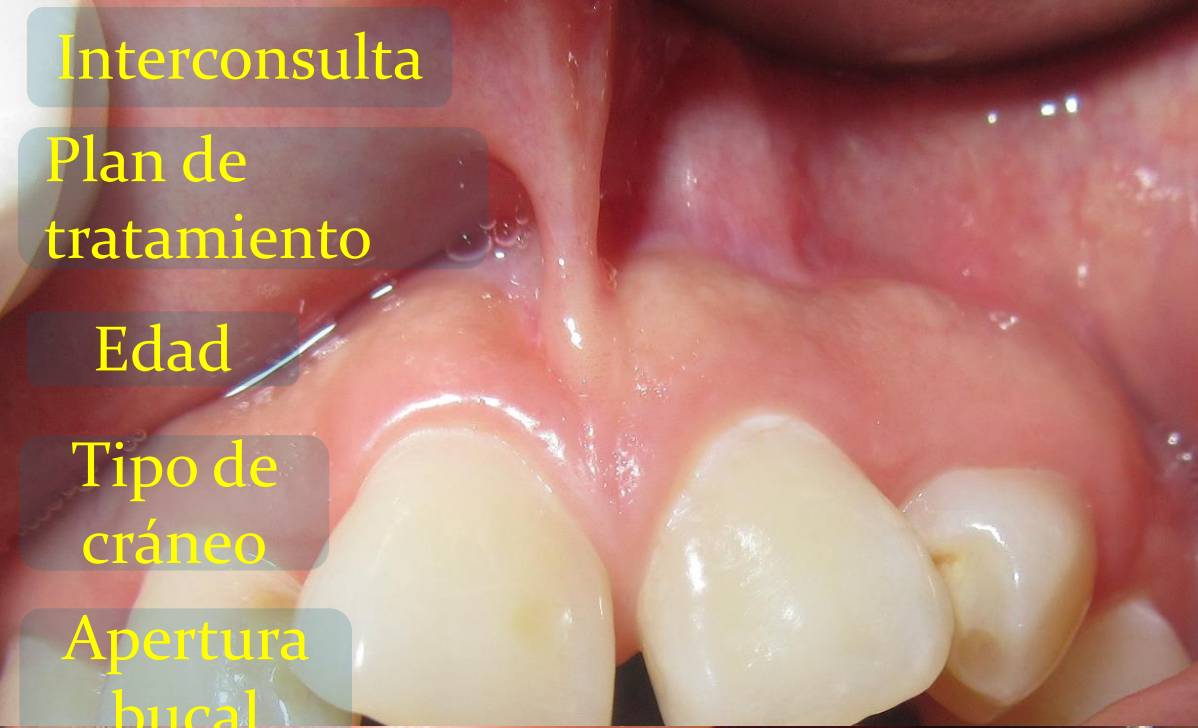Estado  
sistémico

Control del  
edema


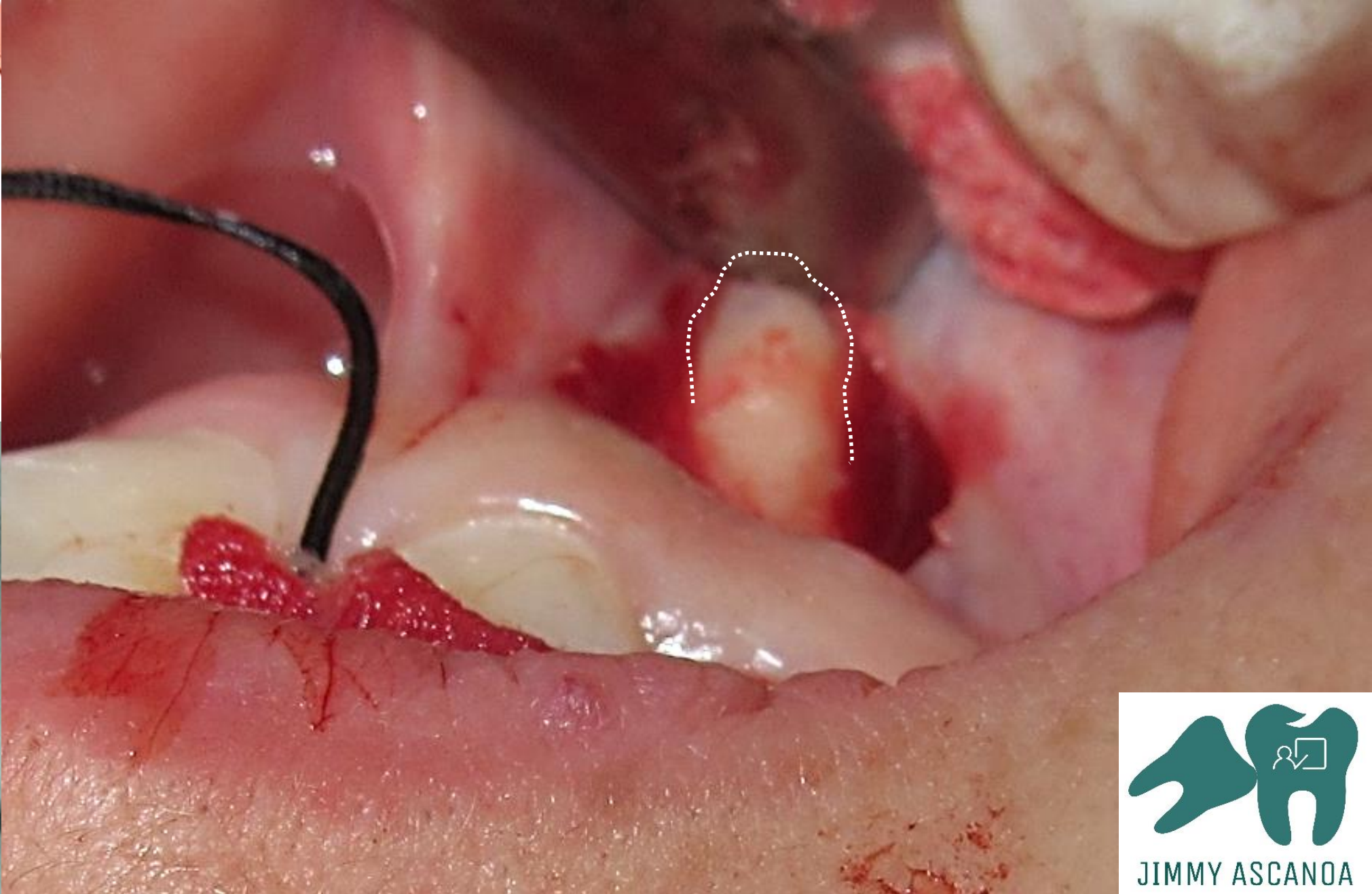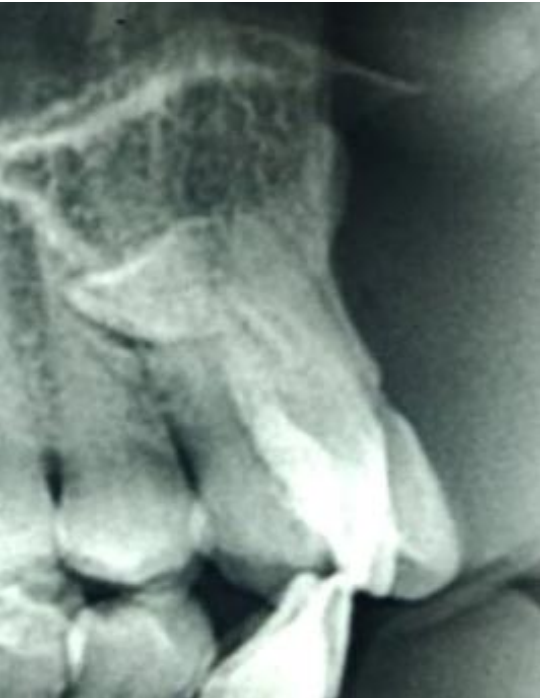
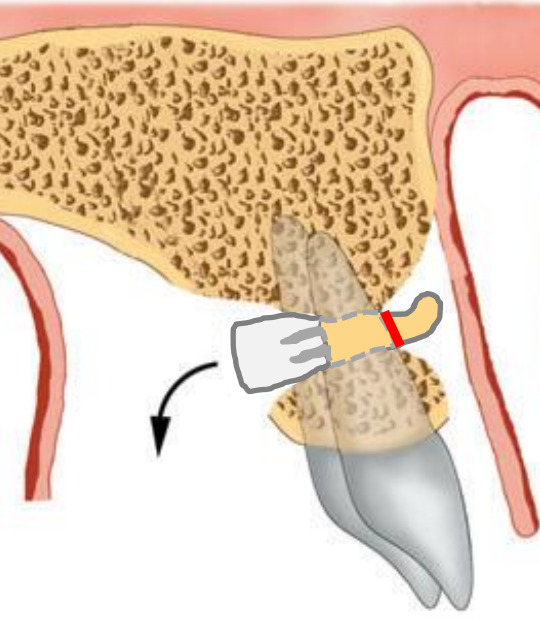
Colaboración  
del paciente

Lugar de  
abordaje

¿Estoy  
preparado?

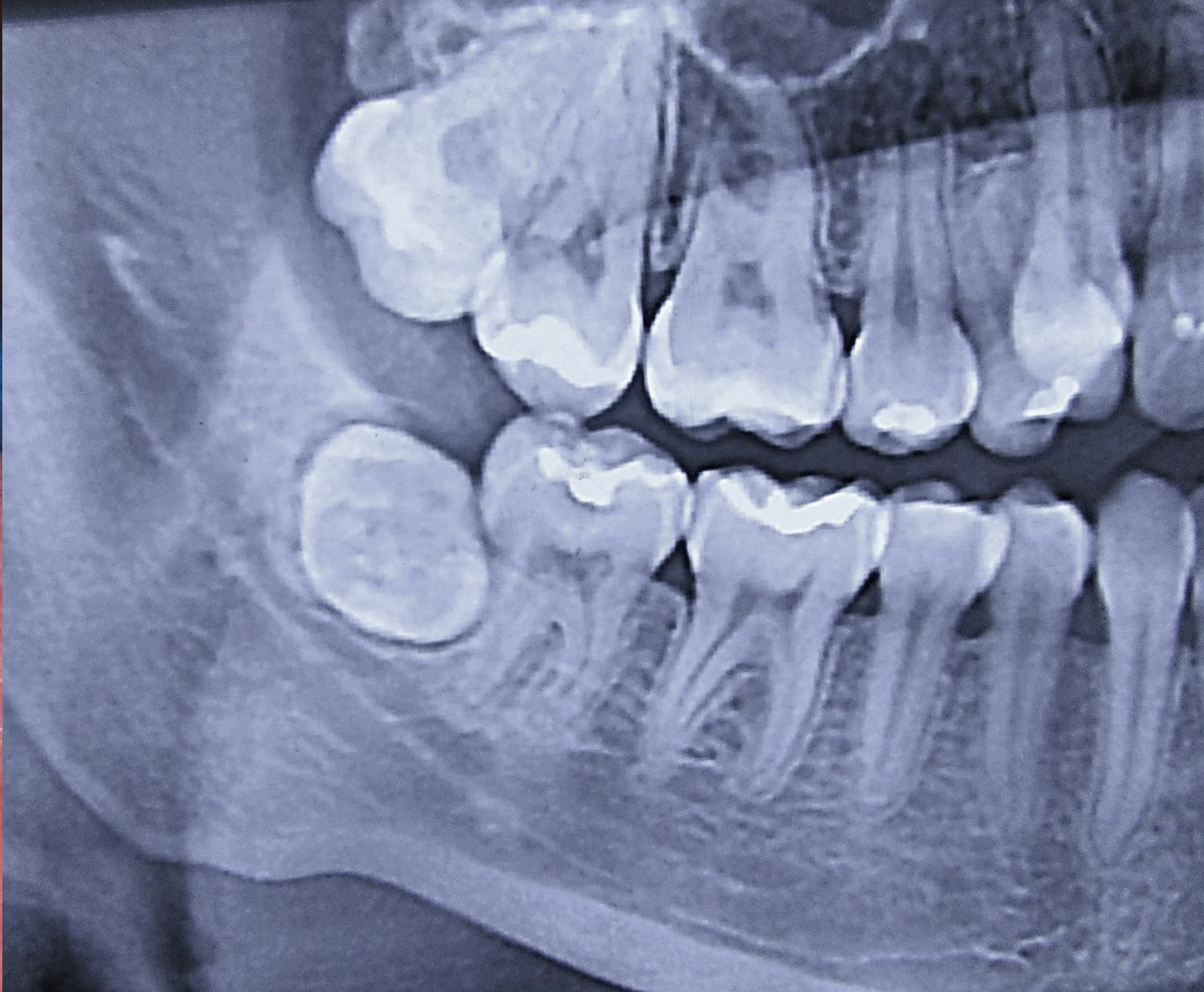
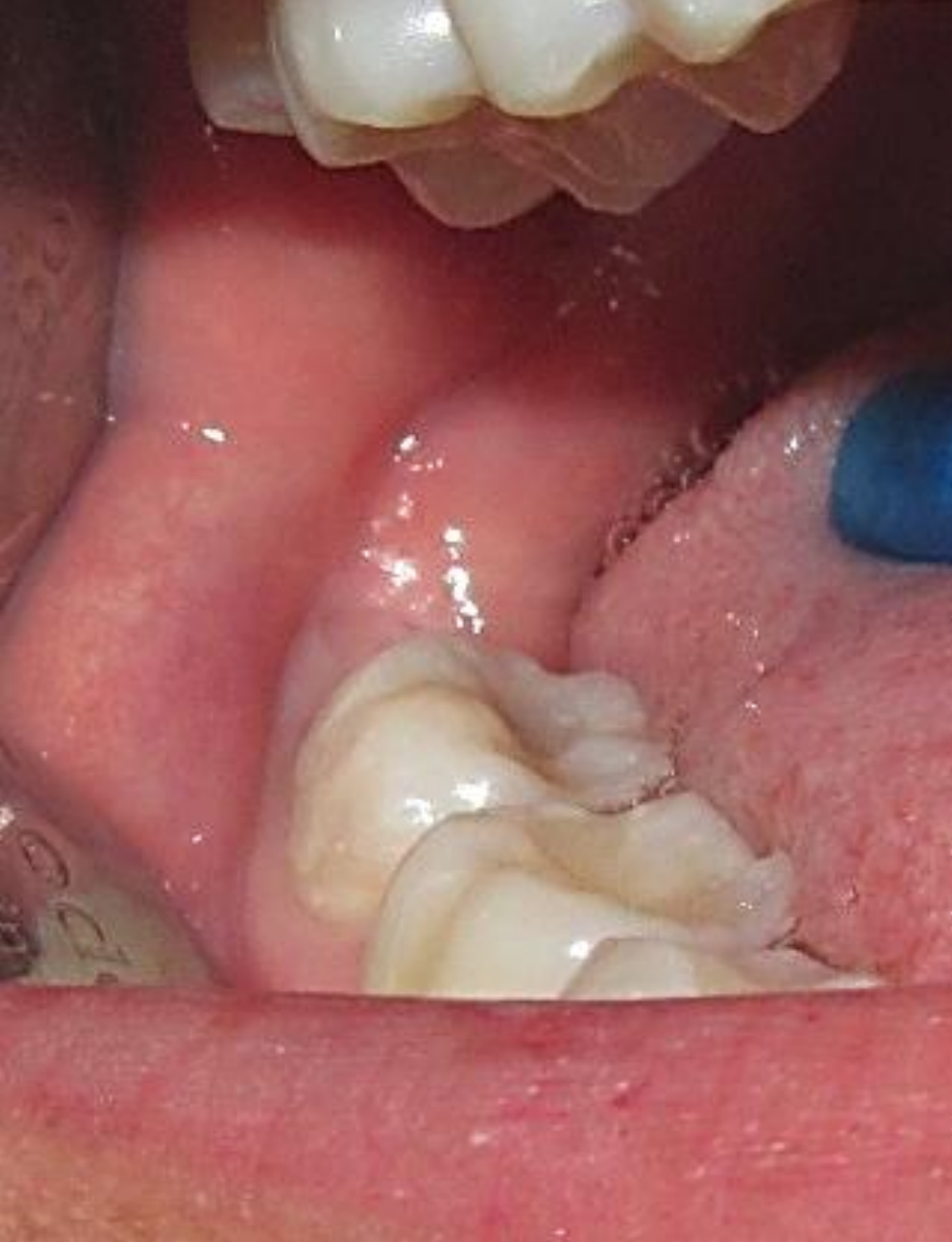
# PLANIFICACIÓN QUIRÚRGICA

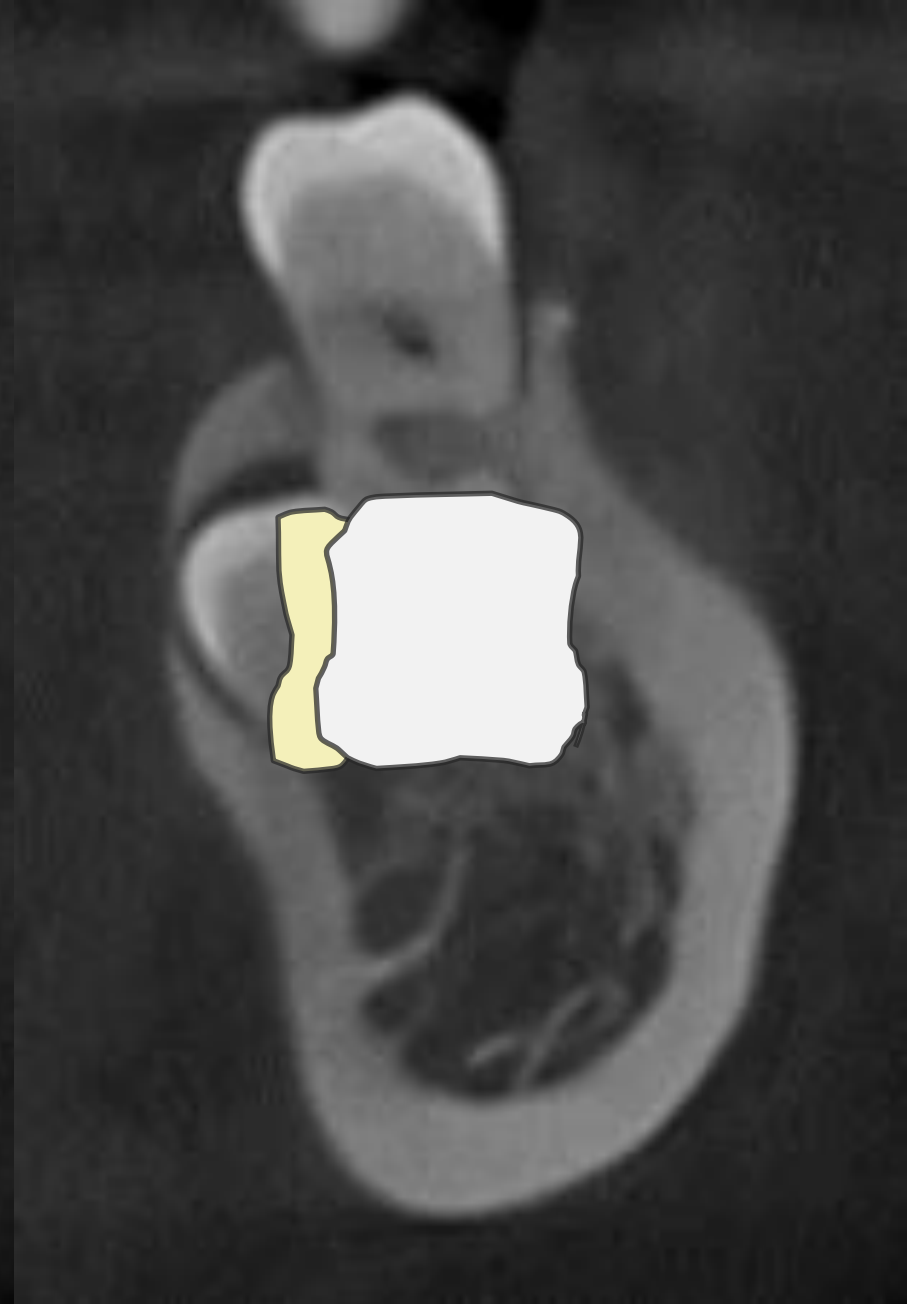
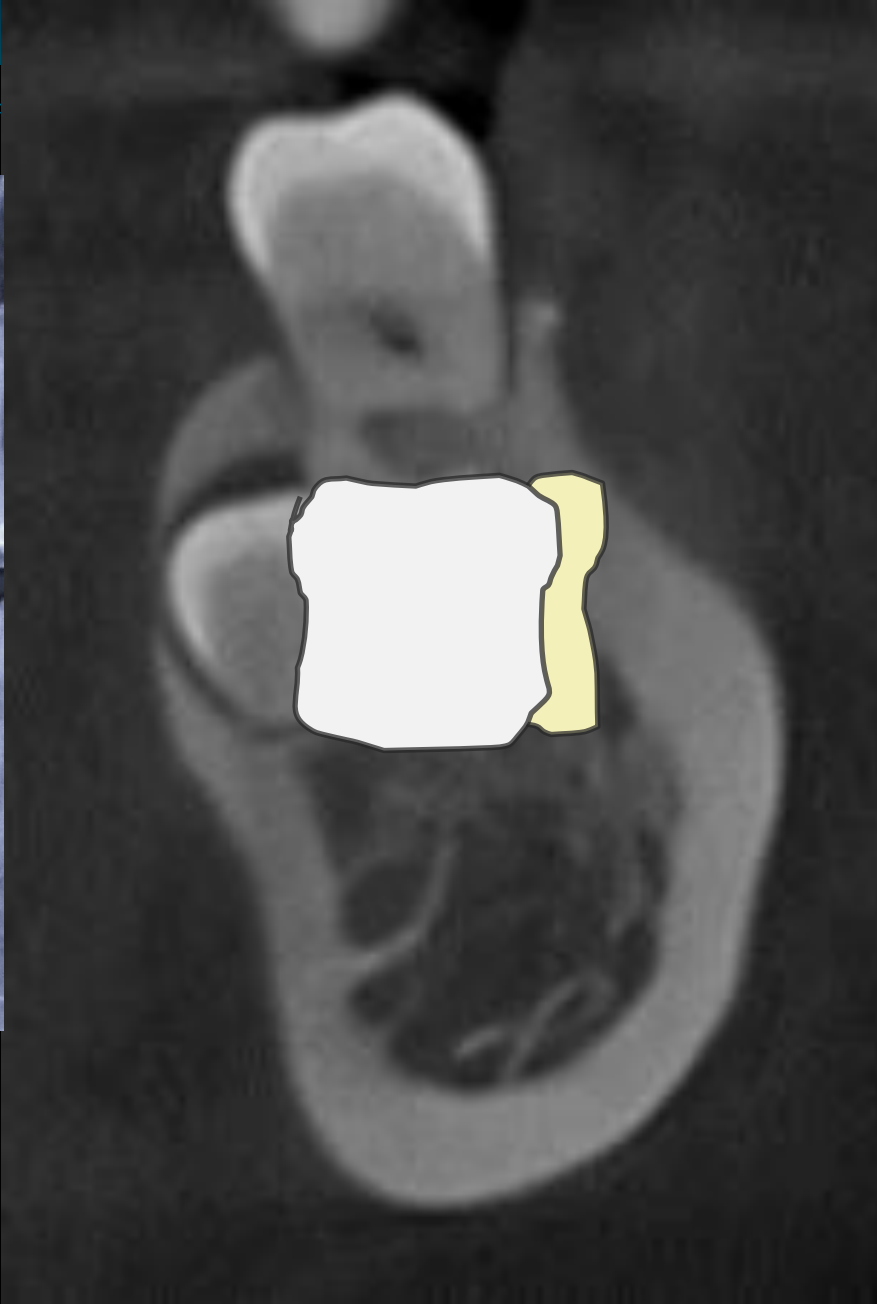
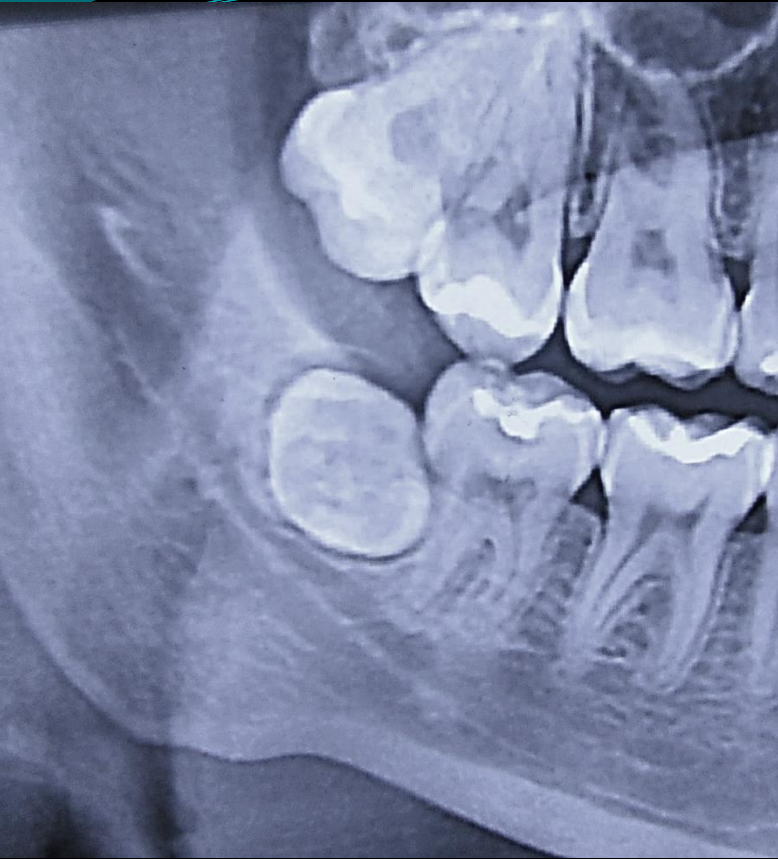**VISUALIZACIÓN DEL APICE**

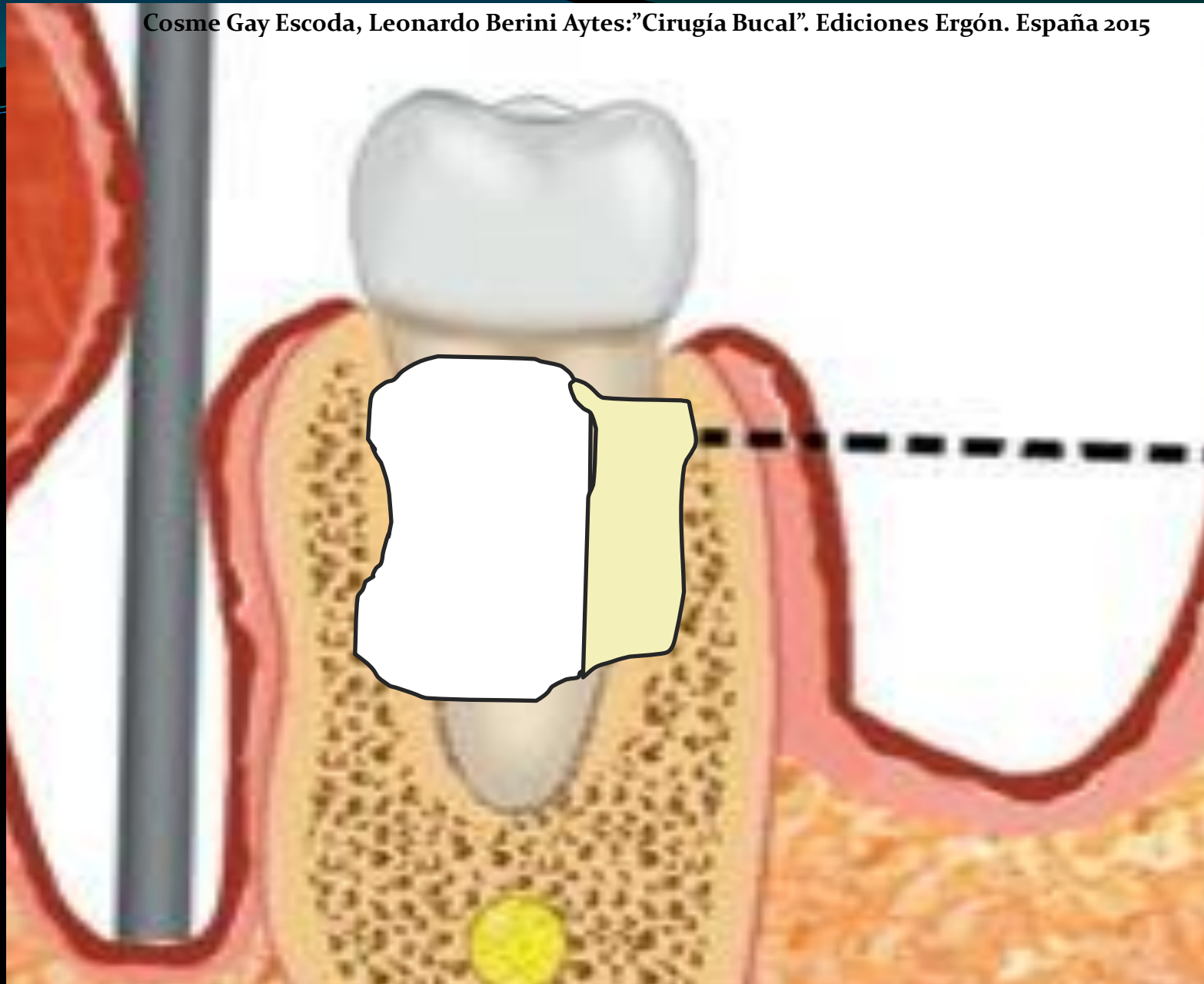




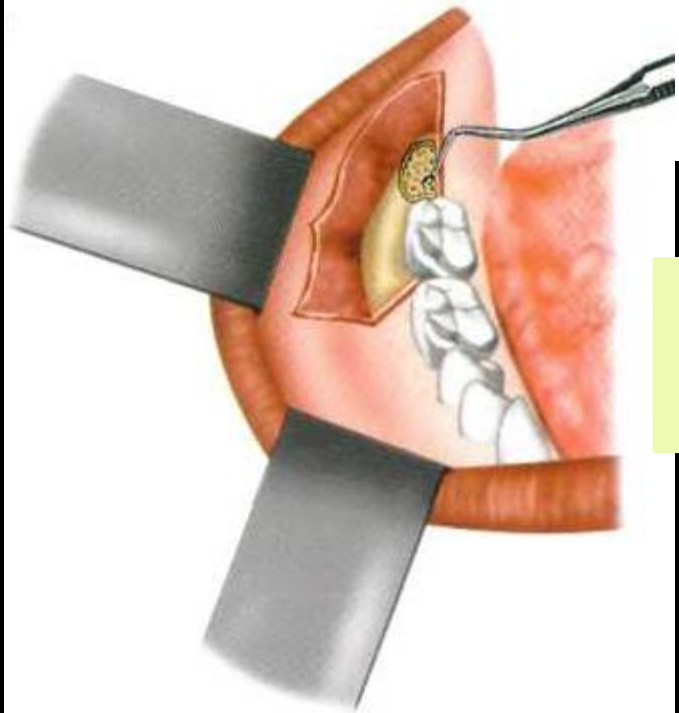
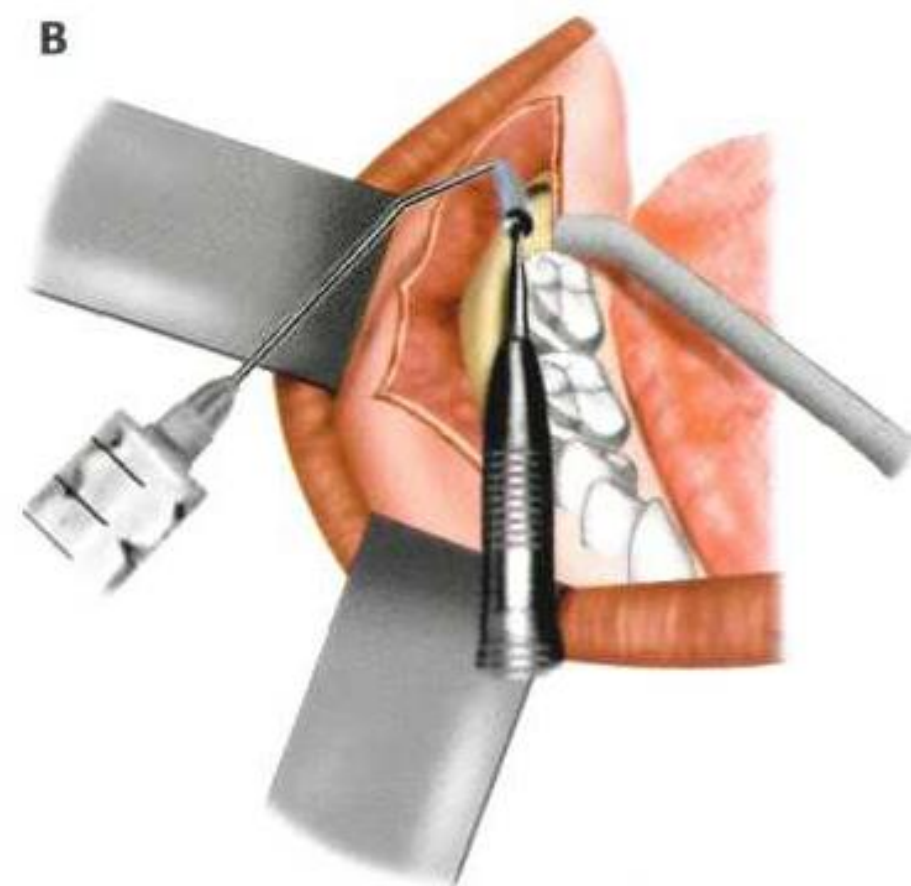
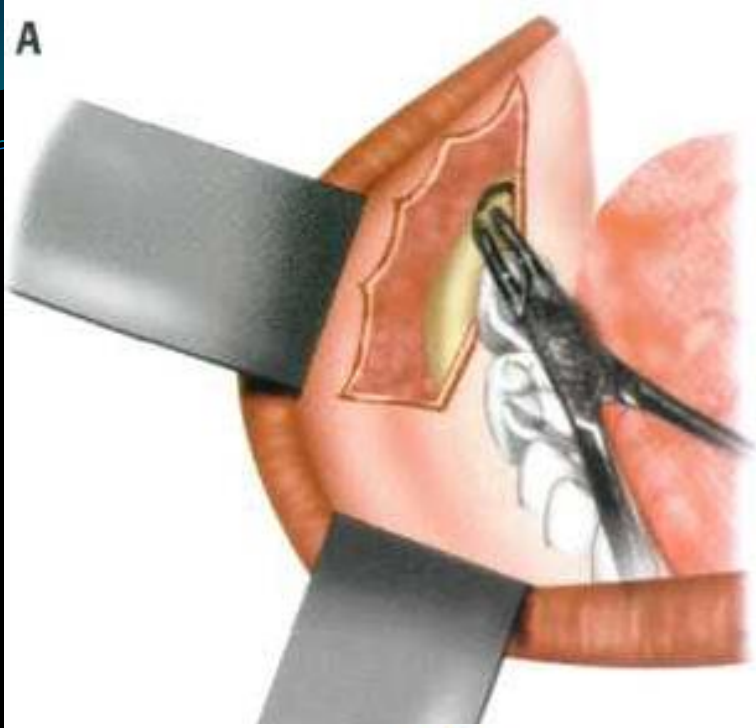
**CASO CLINICO 5**



**LUGAR DE ACCESO**



**AVULSIÓN**



## Tratamiento del lecho quirúrgico

Motivo de  
exodoncia

Interconsulta

Edad

Tipo de  
cráneo

Apertura  
bucal

Estado  
sistémico

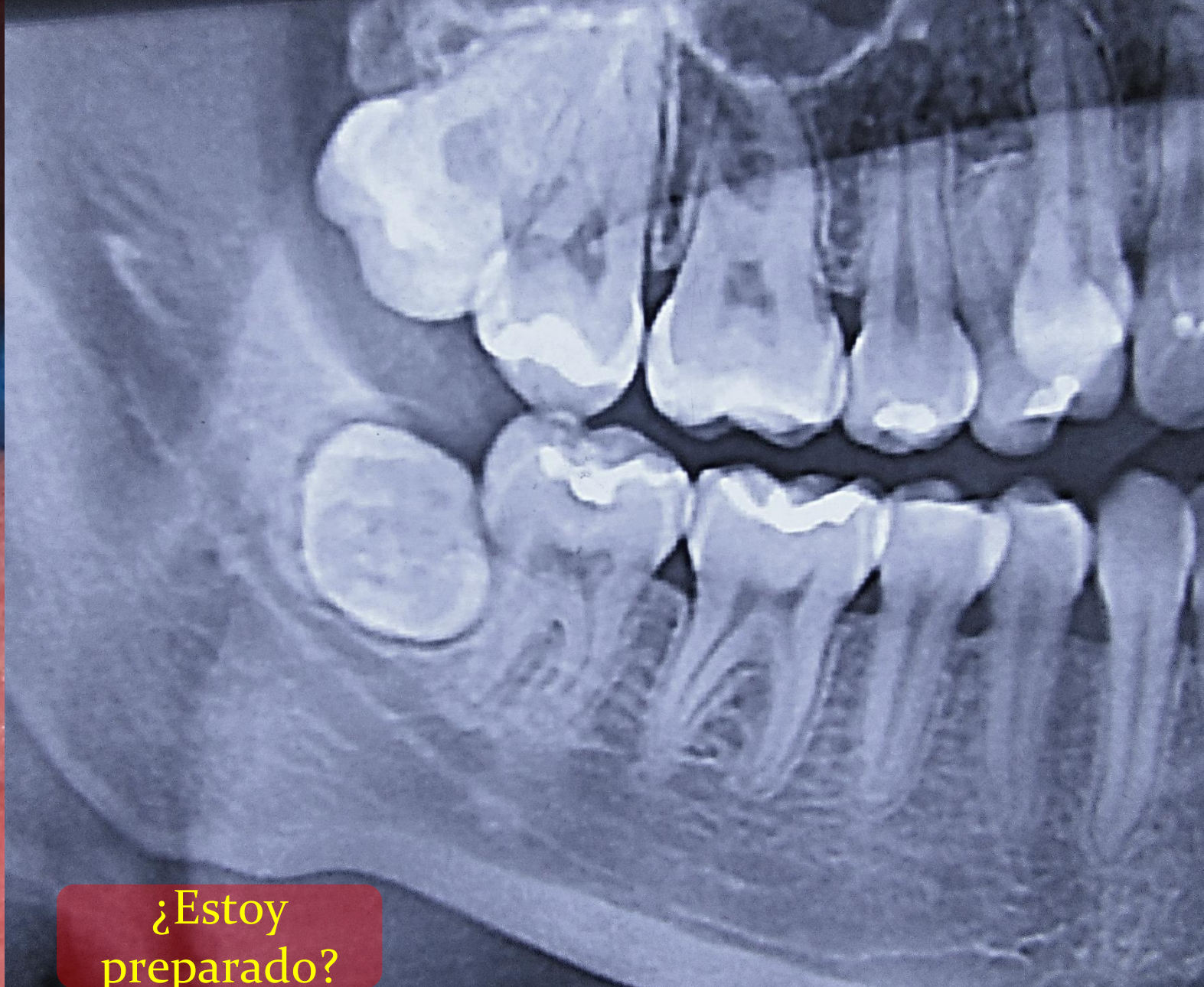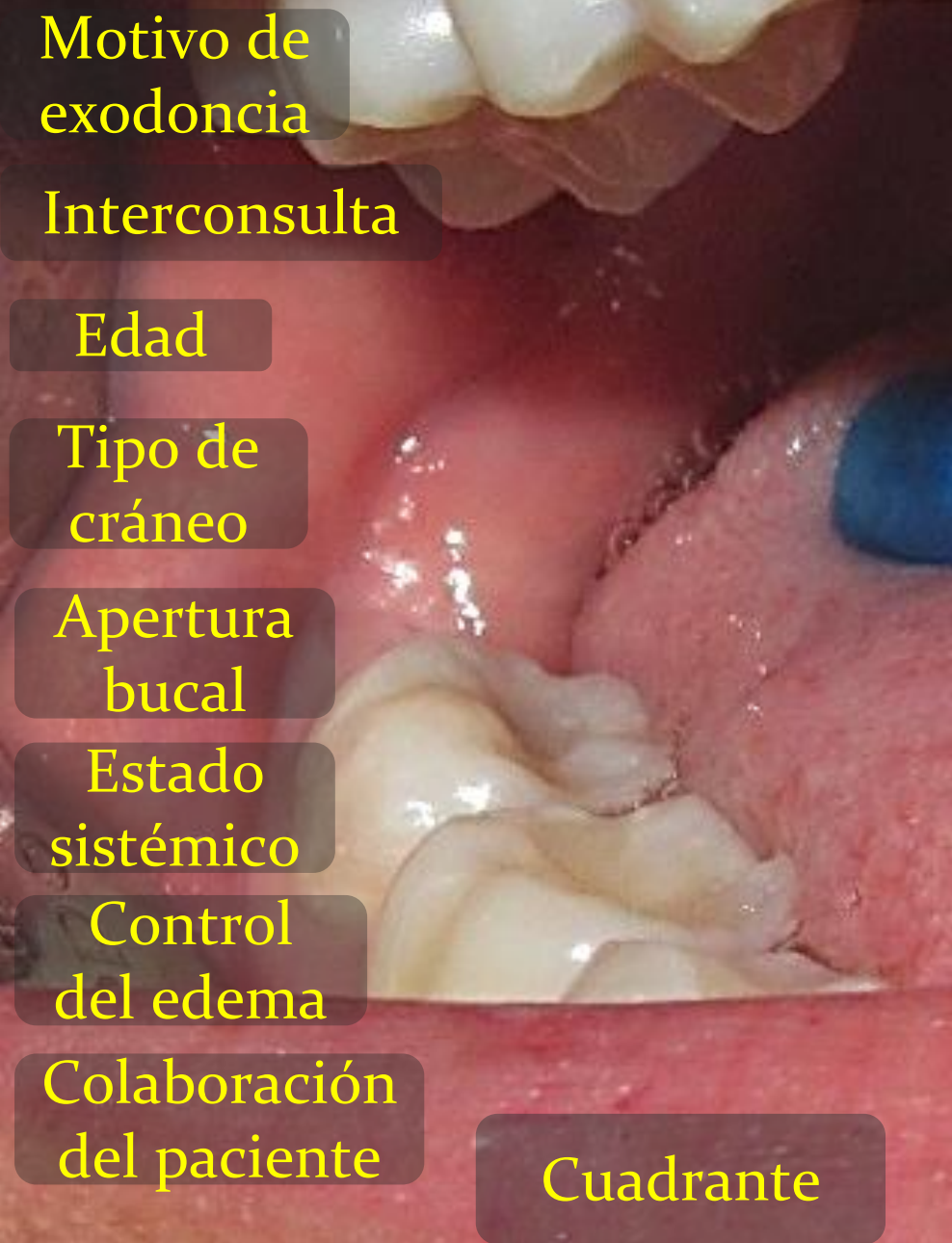Control  
del edema

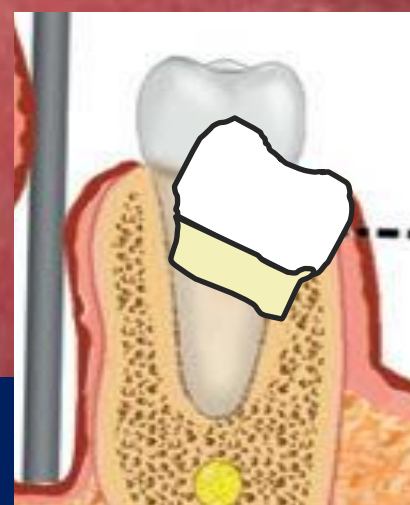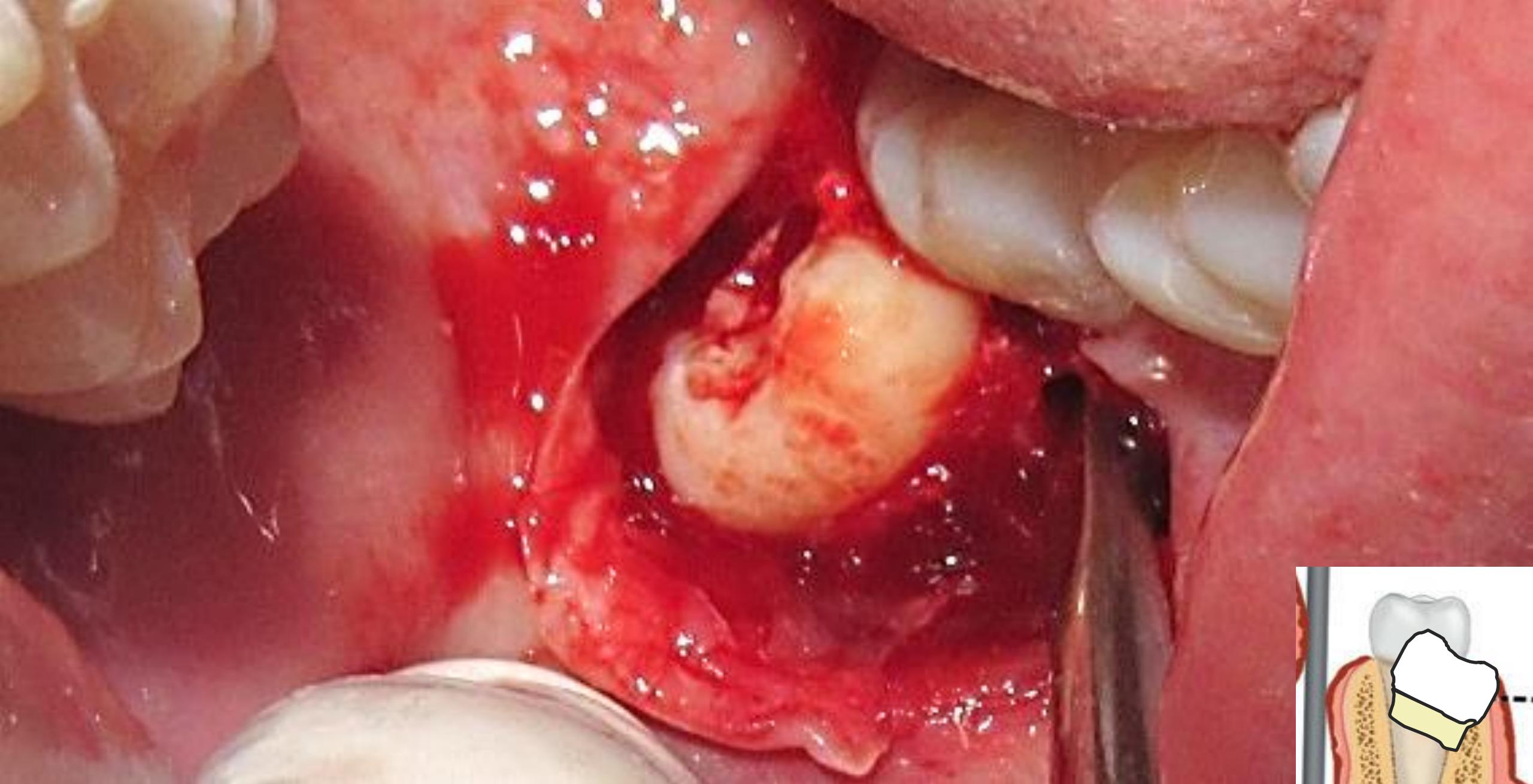Colaboración  
del paciente

Cuadrante

¿Estoy  
preparado?

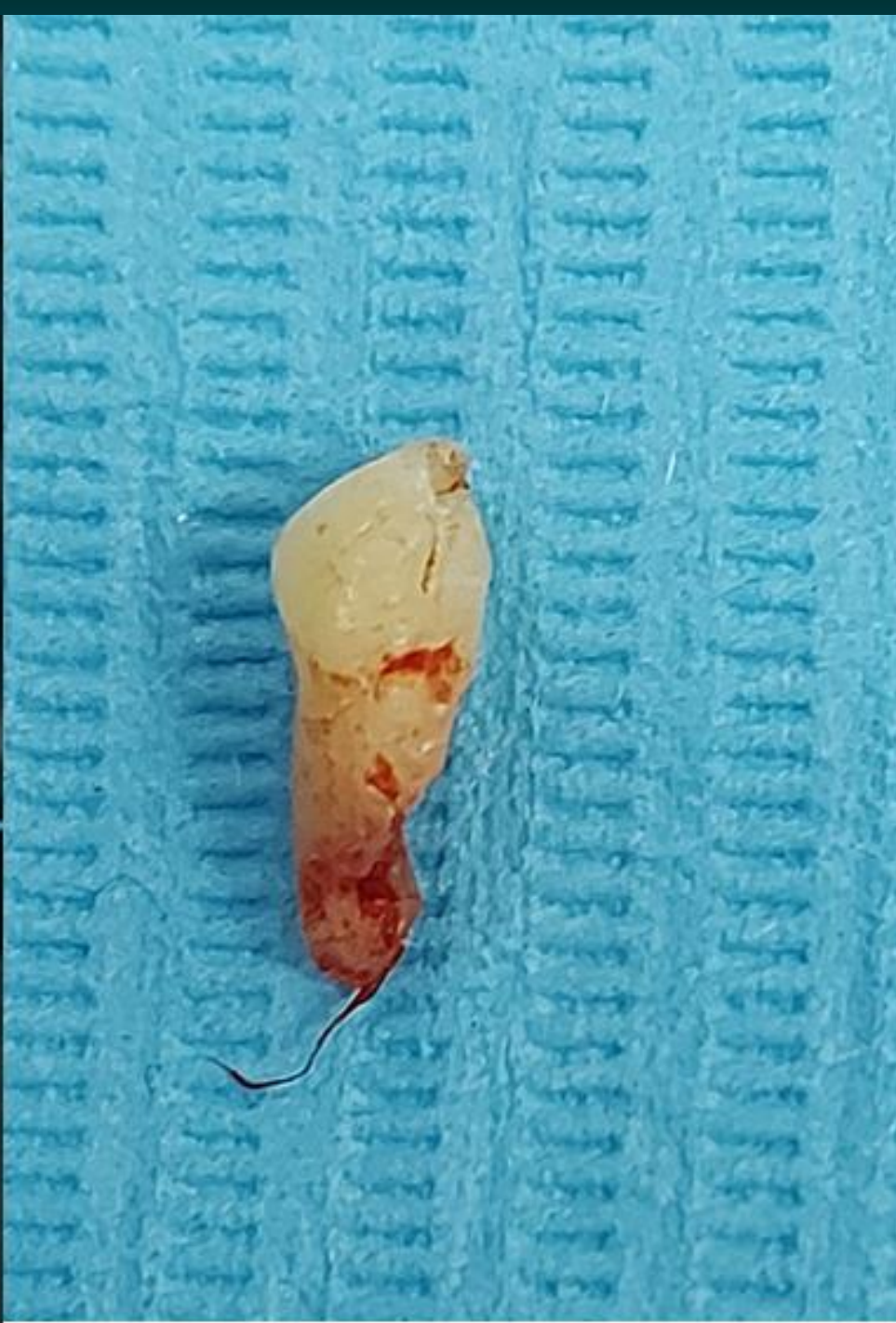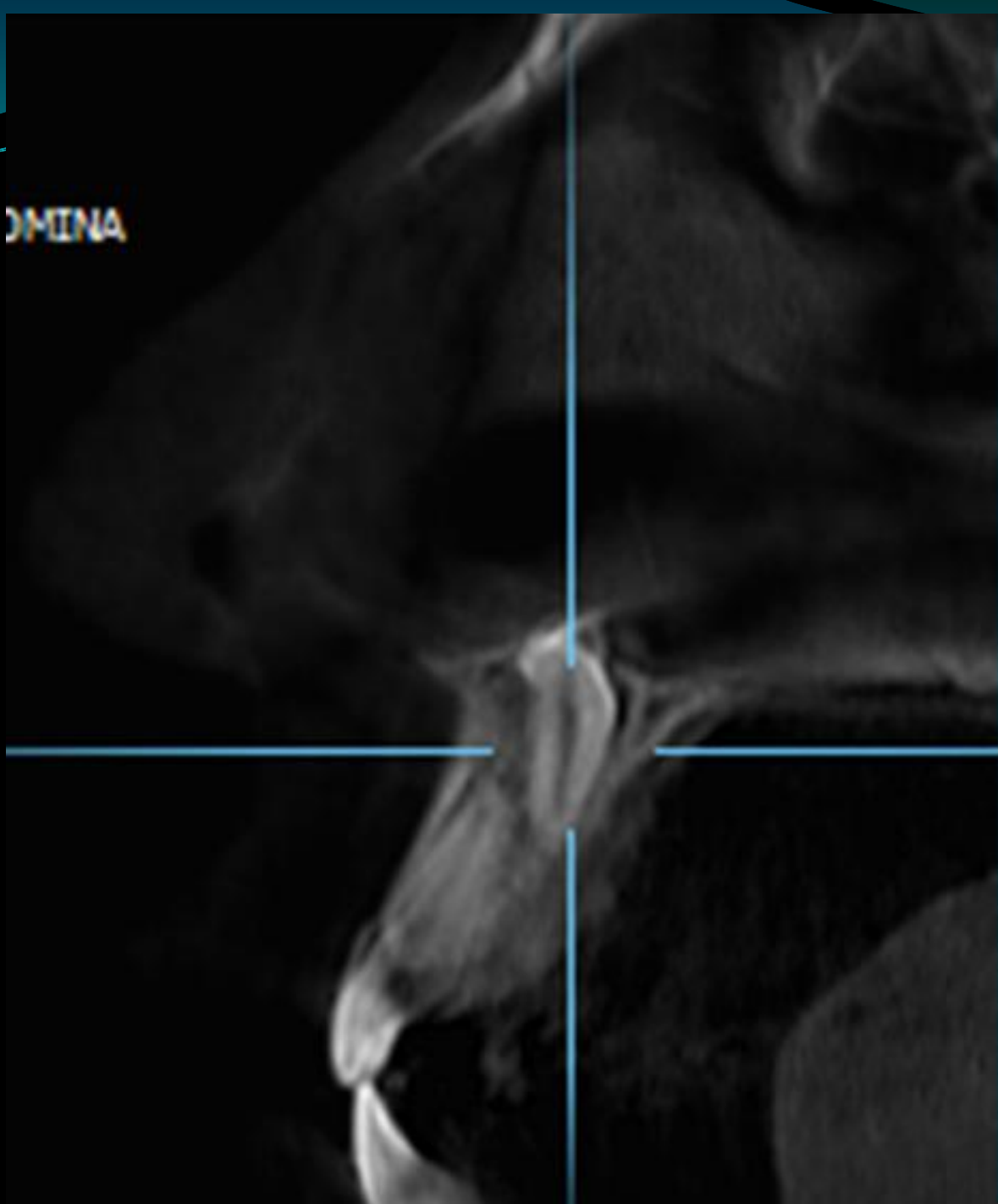
**PLANIFICANDO LA EXODONCIA**

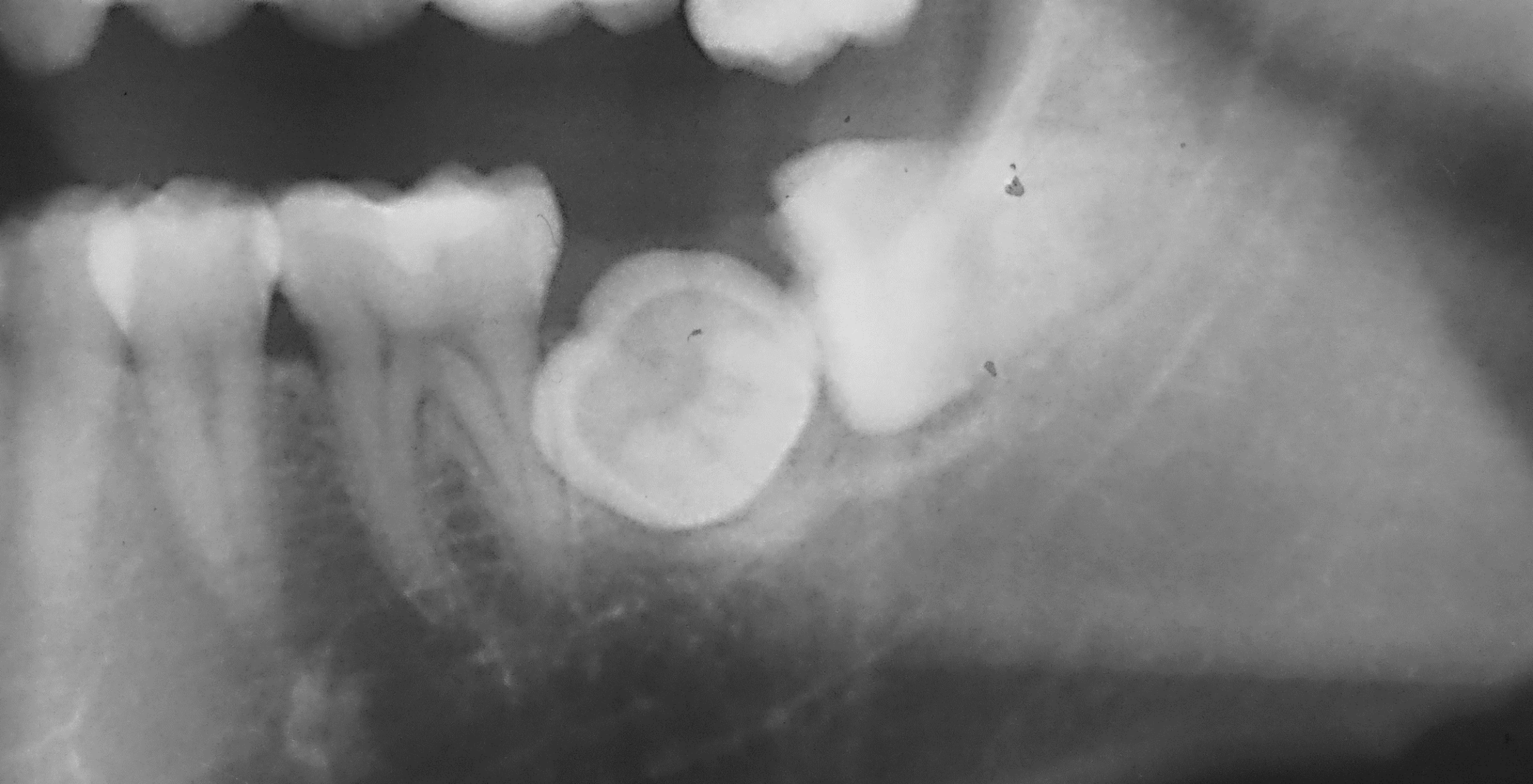



**LUXACIÓN**

OMINA





**¿QUIEREN VER COMO SE HIZO ESTE CASO?**



**GRACIAS**



**SOPIEST**

Sociedad Peruana de Investigación Odontológica



**[drjimmyascanoa@gmail.com](mailto:drjimmyascanoa@gmail.com)**