



## *I Jornada Virtual de Estomatología 2022* *Ciego de Ávila*

**UNIVERSIDAD DE CIENCIAS MÉDICAS**

**CIEGO DE ÁVILA**

**Clínica Estomatológica Docente Dr. “Luis Páez Alfonso”**

**Tratamiento con Toxina Botulínica en la neuralgia del trigémino. Presentación de un caso**

Yelnya Bertolín Alonso<sup>1</sup> [yelnya@infomed.sld.cu](mailto:yelnya@infomed.sld.cu) <https://orcid.org/0000-0002-4077-6570>

Asdrubal Benito García López<sup>2</sup> [asdrubalbglopez@infomed.sld.cu](mailto:asdrubalbglopez@infomed.sld.cu) <https://orcid.org/0000-0002-6485-0595>

Martha Zuzana Piñeyro Puebla<sup>3</sup> [marthaz@infomed.sld.cu](mailto:marthaz@infomed.sld.cu) <http://orcid.org/0000-0001-6411-1357>

<sup>1</sup> Máster en Urgencias Estomatológicas. Especialista Primer Grado Estomatología General Integral.

Profesor Asistente. Clínica Estomatológica Docente Dr. “Luis Páez Alfonso” Ciego de Ávila, Cuba.

<sup>2</sup> Especialista Primer Grado en Neurología y Medicina General Integral. Profesor Asistente. Hospital Provincial Dr. Antonio Luaces Iraola Ciego de Ávila, Cuba.

<sup>3</sup> Máster en Urgencias Estomatológicas. Especialista Primer Grado Estomatología General Integral. Profesor Asistente. Clínica Estomatológica Docente Dr. “Luis Páez Alfonso” Ciego de Ávila, Cuba.

\*Autor para la correspondencia. Correo electrónico: [yelnya@infomed.sld.cu](mailto:yelnya@infomed.sld.cu)

### **RESUMEN**

**Introducción:** La Neuralgia del Trigémino es un cuadro doloroso paroxístico muy intenso, que alcanza la cara, en un área abarcada por el nervio llamado Trigémino. El dolor tiene características de choque eléctrico. Las crisis dolorosas pueden acarrear consecuencias graves como la depresión o incluso el suicidio. **Objetivo:** Describir un caso clínico de Neuralgia del Trigémino donde se aplicó la Toxina Botulínica. **Presentación de Caso:** Paciente femenina de 73 años de edad con antecedentes de HTA e Infarto agudo de miocardio, que acudió a consulta refiriendo dolor facial intenso, similar a un “calambre eléctrico” en mejilla y labio inferior del lado izquierdo que le impedía hablar y alimentarse adecuadamente. Fue diagnosticada con Neuralgia del Trigémino para lo cual se prescribió Carbamazepina 200 mg, presentando una evolución con episodios de dolor intensos fármaco-resistentes produciendo en la paciente un daño psíquico importante por lo que se combinó el tratamiento alopático con inyección subcutánea de Toxina Botulínica. **Conclusiones:** La combinación del tratamiento alopático y Toxina



## *I Jornada Virtual de Estomatología 2022* *Ciego de Ávila*

Botulínica en la paciente con Neuralgia del Trigémino provocaron el alargamiento de los periodos de remisión de la sintomatología dolorosa, siendo el dolor de menor intensidad y duración, por lo que el bienestar físico y psíquico de la paciente mejoraron considerablemente.

**Palabras clave:** DOLOR; NEURALGIA DEL TRIGÉMINO; TOXINA BOTULÍNICA

### **INTRODUCCIÓN**

La neuralgia del trigémino (NT), también llamada tic doloroso, es una afección que presenta dolor facial intenso, similar a un calambrazo eléctrico, debido a la afectación del nervio trigémino, uno de los nervios más largos de la cabeza y responsable de llevar la sensibilidad de tacto y de dolor desde la cara hasta el cerebro.<sup>(1,2)</sup>

El nervio trigémino es el quinto de los doce pares de nervios craneales que se originan en la base del cerebro y está formado por tres ramas: el nervio oftálmico, el nervio maxilar y el nervio mandibular. Las tres ramas tienen su origen en el ganglio de Gasser de la base del cráneo.<sup>(1,3)</sup> La neuralgia del trigémino puede atacar una, dos o las tres ramas del nervio. Más del 90 % de los casos son unilaterales. La rama más afectada es la media del nervio maxilar y la rama inferior del nervio mandibular. Puede producirse a cualquier edad, pero el 70% de pacientes son mayores de 50 años. El pico máximo de incidencia está entre los 50 y 60 años.<sup>(1, 4, 5)</sup>

La prevalencia de la enfermedad va aumentando a partir de esta edad y se diagnostica más en mujeres que en hombres posiblemente por la mayor expectativa de vida del sexo femenino. Algunos autores consideran la dolencia como uno de los achaques del envejecimiento.<sup>(1-5)</sup>

Se caracteriza por un dolor facial súbito e intenso, semejante a un shock eléctrico, y es considerado uno de los dolores más fuertes e intensos del mundo conocidos por la medicina, llegando a afectar psicológicamente al paciente y sumiéndolo en graves episodios de depresión. El tic doloroso puede durar desde unos segundos hasta minutos con sensación de calambrazos punzantes alrededor del ojo, la mejilla y la parte baja de la cara, afectando por lo general a un solo lado de la cara, este se puede desencadenar por actividades cotidianas como cepillarse los dientes, masticar, beber, afeitarse o lavarse la cara, al producirse un estímulo sensorial en la zona del nervio trigémino. Es frecuente que inicialmente se confunda con un problema dental.<sup>(1-6)</sup>



## *I Jornada Virtual de Estomatología 2022* *Ciego de Ávila*

Con el tiempo, los períodos de remisión tienden a acortarse y los ataques de dolor a menudo se hacen más constantes lo que lleva a algunas personas a evitar realizar ciertas actividades diarias y descuidar la alimentación o la higiene.

Se recomienda realizar la diferenciación entre NT idiopática, clásica y secundaria, comprendiendo la importancia y lo indispensable del uso de imagenología para su diagnóstico. En la neuralgia trigeminal idiopática no hay contacto neurovascular o cambios en la raíz del nervio trigémino, en la neuralgia trigeminal clásica se puede identificar la presencia de compresión neurovascular (comúnmente la arteria cerebelosa superior) con la presencia de cambios morfológicos en la raíz del trigémino empleando resonancia magnética. En tanto, la neuralgia secundaria es consecuencia de una enfermedad neurológica subyacente identificable como los tumores de ángulo cerebelopontino o esclerosis múltiple <sup>(6, 7)</sup>.

Se describe una diversidad de factores etiológicos relacionados con la NT. Algunos factores son los de tipo hereditario, para este aspecto se menciona un patrón de herencia autosómico dominante, responsable de la neuralgia trigeminal clásica familiar (NTCF), en la cual existen algunos factores genéticos determinantes tales como inestabilidad neuronal, anomalías en la morfología de la base del cráneo y la predisposición a desarrollar arterioesclerosis prematura. <sup>(6)</sup>

En otros casos, se ha optado por considerar algunos factores asociados a enfermedades de tipo sistémicos, tal es el caso de la NT que puede surgir después de la infección por virus del herpes, presencia de esclerosis múltiple, presencia de diabetes o enfermedad reumática. Otra posible etiología es la que concierne al propio del nervio trigémino en la cual puede considerarse su aparición como respuesta a un proceso oncológico (presencia de un tumor), consecuencia de un trauma, por crisis de migraña recurrente, presencia de enfermedades inflamatorias odontogénicas, patología otolaringológica o la presencia de malformación de la arteria venosa, schwannomas vestibulares, meningiomas, quistes epidermoides, tuberculomas, aneurismas, agregación y oclusión vascular después de aracnoiditis además de un posible origen polietiológico en el que se incluyen todos los factores que pueden afectar el nervio trigémino y que provocan desmielinización y distrofia <sup>(6, 7)</sup>.

El diagnóstico de la NT es fundamentalmente clínico y se basa, sobre todo, en la anamnesis, donde la exacta localización del dolor, los intervalos libres, los puntos sensitivos bucofaciales desencadenantes al masticar, etc., son orientativos. En la exploración física hay que tener presente



## *I Jornada Virtual de Estomatología 2022* *Ciego de Ávila*

la distribución anatómica de las tres ramas del V par craneal (oftálmica, maxilar y mandibular) y la evaluación sensitiva facial y del reflejo corneal con examen de los músculos masticadores, que adquieren una particular relevancia. El examen complementario por excelencia, ante la duda, es la resonancia magnética. <sup>(8,9)</sup>

En el tratamiento de los pacientes con NT se considera el manejo conservador con fármacos como la primera línea de actuación. En este aspecto es importante destacar que las opciones de manejo quirúrgico se encuentran disponibles cuando los medicamentos fracasan o sus efectos secundarios son demasiado graves, existiendo técnicas no ablativas (micro descompresión vascular), ablativo, y percutáneas <sup>(7,8)</sup>.

Los medicamentos para controlar la sintomatología dolorosa se clasifican en una primera línea conformada por los medicamentos Carbamazepina y Oxcarbazepina, segunda línea representada por Lamotrigina y Baclofen, tercera línea conformada por Levetiracetam, Gabapentina, Pregabalina y Topiramato. Otra alternativa a considerar, corresponde al uso de vitaminas del complejo B (específicamente tiamina, piridoxina y cobalamina) que, si bien es cierto, no es considerado como un tratamiento de primera elección, sino como coadyuvante o en caso de existir su déficit, se ha documentado en pruebas de manera experimental y clínica que la vitamina B1 y B12 poseen efectos farmacológicos en la conducción axonal (como la analgesia) y excitabilidad <sup>(3, 4, 6)</sup>.

La Toxina Botulínica es una neurotoxina producida en cultivos de la bacteria *Clostridium botulinum* de manera natural; en el proceso de esporulación se encuentran 7 subtipos siendo el subtipo A el más empleado en problemas neurológicos. La toxina funciona como bloqueador neuromuscular, inhibiendo la liberación de la acetilcolina al espacio sináptico, que es un importante neurotransmisor para producir relajación muscular local. La inyección de toxina botulínica produce una eficaz reducción del dolor de origen neuropático en el tejido hiperalgésico y se usa como terapia adyuvante principalmente cuando los medicamentos orales no producen el adecuado control del dolor. <sup>(10-14)</sup>

El Estomatólogo debe dominar el diagnóstico y tratamiento de la Neuralgia del Trigémino por ser esta patología más frecuente en la población de lo que nos imaginamos y que trae consigo un daño físico y psicológico importante para el paciente. Por tal motivo, el objetivo de este trabajo es describir un caso clínico de Neuralgia del Trigémino donde en su tratamiento se aplica la Toxina Botulínica tipo A.



## *I Jornada Virtual de Estomatología 2022* *Ciego de Ávila*

### **PRESENTACIÓN DEL CASO**

Paciente femenina de piel blanca, de 73 años de edad, con antecedentes de HTA e Infarto del Miocardio que acudió a la consulta de Estomatología refiriendo dolor intenso con varias semanas de evolución, que comienza con una sensación de “ quemazón y corrientazo ” en la mucosa de la mejilla y labio inferior del lado izquierdo de la cara, de corta duración, provocado por estímulos como, el aire, el roce de los cubiertos, cepillado de los dientes, al tacto, y se repite varias veces al día.

Durante la confección de la Historia Clínica Estomatológica después de realizar una minuciosa anamnesis, se realizó el examen bucal, donde se pudo apreciar recesión gingival, lesiones de furcación en molares inferiores, obturaciones de amalgama en buen estado en bicúspides y molares y disfunción masticatoria por desdentamiento. Se le realizó un estudio radiográfico constatando la pérdida ósea horizontal de los tabiques interradiculares diagnosticándose así una Periodontitis crónica generalizada. Una vez establecido el diagnóstico de Neuralgia del trigémino con la valoración del especialista en Cirugía Máxilo Facial, se determinó que estaba afectada la rama mandibular del V par craneal.

Se procedió a la realización de RX anteroposterior y lateral de cráneo (Figura 1) y Tomografía Axial Computarizada (Figura 2,3), para corroborar diagnóstico y posible etiolog.

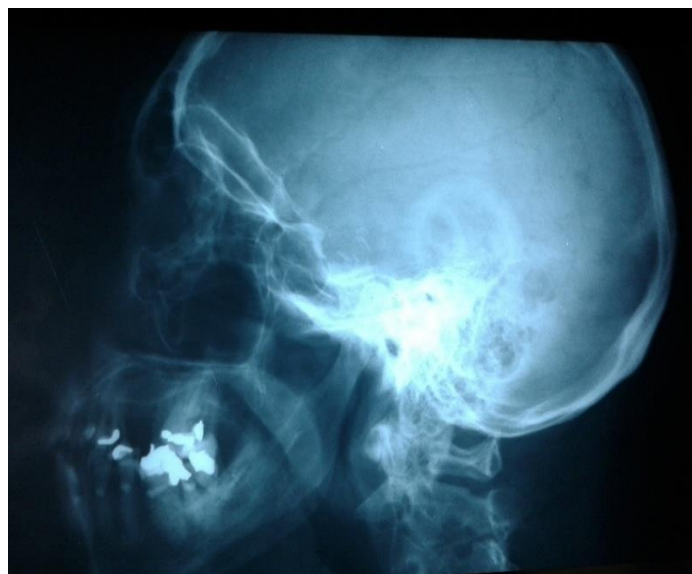

Figura 1. Radiografía lateral de cráneo



## *I Jornada Virtual de Estomatología 2022* *Ciego de Ávila*

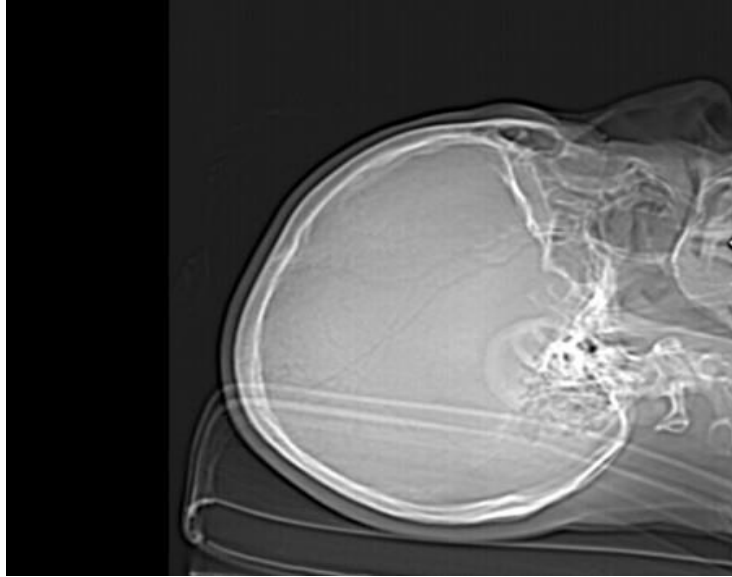


Figura 2. Imagen de TAC de cráneo

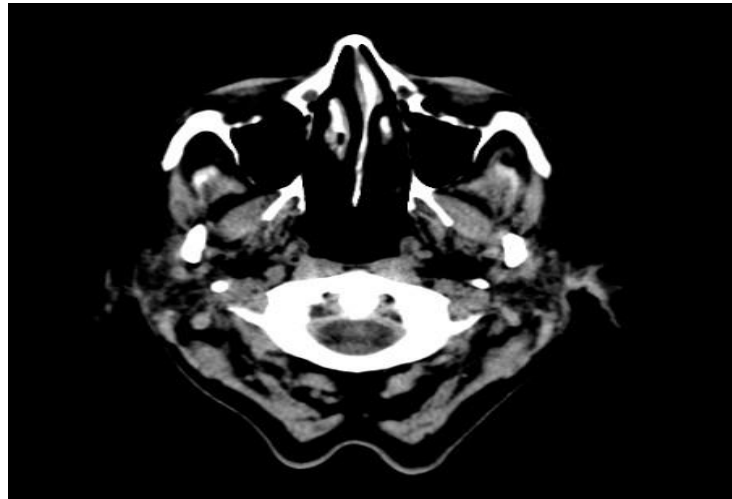


Figura 3. Imagen de TAC de cráneo



## *I Jornada Virtual de Estomatología 2022 Ciego de Ávila*

Una vez que estos exámenes complementarios resultaron negativos se corrobora el diagnóstico de NT y se indicó tratamiento farmacológico con Carbamazepina 200 mg 1 tableta cada 8 horas (600 mg diarios).

Después de 2 años de tratamiento la paciente regresó refiriendo dolor de mayor intensidad, persistente que le impedía realizar las tareas cotidianas, hablar, alimentarse, incluso el roce leve de la piel de los labios y mejilla provocaban un gran dolor que se desencadenaba por estímulos motores y sensitivos. Por esta causa se reajustó la dosis de la Carbamazepina a 1200 mg diario y aun así, el dolor transcurrió de forma continua durante varios meses y se hace resistente a la farmacoterapia, por lo que el estado psíquico de la paciente se deterioró, y con ello su calidad de vida.

Por el cuadro clínico presentado se valora a la paciente en consulta de Neurología del Hospital Provincial Dr. Antonio Luaces Iraola de Ciego de Ávila, y se comienza a realizar un tratamiento con inyecciones subcutáneas de Toxina Botulínica tipo A (TBA) de 100U (XEOMEEN)

El producto fue reconstituido con solución salina fisiológica al 0.9%, agregando 4 ml al bulbo de TBA, para una dilución final de: 2.5U por 0.1ml.

Previo información a la paciente de la administración de la TBA y leído y explicado el consentimiento informado, se procedió a dibujar una rejilla con 9 puntos de inyección sobre el área de inervación de la rama afectada (Mandibular). Se tomaron las medidas de antisepsia requeridas en la zona y se aplicó 0.2 ml (5U) de XEOMIN por cada uno de los puntos antes referidos.

La técnica utilizada fue la inyección con una aguja subcutánea entre 1-3 mm de profundidad, infiltrando una cantidad de toxina botulínica que varía entre 22.5-45U, en los distintos puntos trazados con la rejilla.

A partir del décimo día de la primera aplicación de la Toxina Botulínica, el dolor comenzó a ceder, pasando de ser permanente a tener corta duración e intensidad, y un mes después éste había desaparecido.

Dada la mejoría de la sintomatología dolorosa se redujo la dosis de la Carbamazepina a la dosis inicial (600 mg diarios divididos en tres dosis) y mejoró la calidad de vida de la paciente.

Este procedimiento se realizó cada tres meses para evitar la creación de anticuerpos que pudieran inhibir el efecto de la Toxina Botulínica.



## *I Jornada Virtual de Estomatología 2022* *Ciego de Ávila*

No se consideró el tratamiento quirúrgico como una opción en este paciente pues al evaluar riesgo-beneficio se decidió optar por un tratamiento más conservador.

### **DISCUSIÓN**

Estudios realizados corroboran que la aplicación de la Toxina botulínica es efectiva en algunos síndromes neuropáticos (neuralgia trigeminal, neuralgia postherpética y síndrome doloroso complejo regional tipo I).<sup>(2, 5,10,13)</sup>

Marín<sup>(14)</sup> describe una técnica de inyección de la toxina botulínica muy similar al presente caso clínico, donde los efectos comenzaron a ser significativos a partir del décimo día y duraron de 30 días a 6 meses, el dolor se alivió unos segundos después de las inyecciones, pero en otros casos el inicio de la disminución del dolor fue entre una y dos semanas posterior a la inyección.

En Cuba, apoyado por las recomendaciones internacionales, se hallan informes del uso de la toxina botulínica tipo A en varias enfermedades neurológicas.<sup>(15)</sup>

Zuniga<sup>(16)</sup> aplicó toxina botulínica a 12 pacientes con NT idiopática resistente al manejo farmacológico, entre 20-50 unidades en las zonas gatillo, donde 10 de los pacientes reportaron un beneficio significativo con reducción e incluso desaparición del dolor, permaneciendo libres de dolor por 60 días.

En estudio publicado por Cortés<sup>(17)</sup> describe que la inyección intradérmica de toxina botulínica tipo A en el dolor neuropático crónico tiene un efecto directo analgésico sobre las fibras nociceptivas tipo C y es una terapia bien tolerada y efectiva por lo que debe considerarse como parte del arsenal terapéutico en la NT.

### **CONCLUSIONES**

La combinación del tratamiento alopático y Toxina Botulínica en la Neuralgia del Trigémino trajo como resultado el alargamiento de los periodos de remisión de la sintomatología dolorosa, siendo el dolor de menor intensidad y duración por lo que el bienestar físico y psíquico de la paciente mejoró considerablemente.





## *I Jornada Virtual de Estomatología 2022* *Ciego de Ávila*

### **REFERENCIAS BIBLIOGRAFICAS**

1. Tragodara-Moreno KM. Neuralgia del trigémino: enfoque fisioterapéutico [Internet]. Jesús María: Universidad Inca Garcilaso de la Vega; 2019 [citado 11 Ene 2021]. Disponible en: [http://repositorio.uigv.edu.pe/bitstream/handle/20.500.11818/4932/TRSUFICIENCIA\\_TRAGODARA%20MORENO.pdf?sequence=1&isAllowed=y](http://repositorio.uigv.edu.pe/bitstream/handle/20.500.11818/4932/TRSUFICIENCIA_TRAGODARA%20MORENO.pdf?sequence=1&isAllowed=y)
2. Ocampo-Gallego NA, Brujes-Sanchez EM, Ruiz-Cuartas WA, Mejía-Giraldo L. Neuralgia Trigeminal: Consideraciones clínicas [Internet]. Medellín: Universidad CES; 2020 [citado 12 Feb 2021]. Disponible en: <http://repository.ces.edu.co/bitstream/10946/3681/2/Neuralgia%20Trigeminal.pdf>
3. Buckcanan-Vargas A, Mata-Fuentes M, Fonseca-Artavia K. Neuralgia del Trigémino. Med. leg. Costa Rica [Internet]. Mar 2020 [citado 15 Dic 2020];37(1):130-7. Disponible en: [http://www.scielo.sa.cr/scielo.php?script=sci\\_arttext&pid=S140900152020000100130&lng=en](http://www.scielo.sa.cr/scielo.php?script=sci_arttext&pid=S140900152020000100130&lng=en)
4. Santos-Franco J, Santos-Ditto R, Revuelta-Gutiérrez R. Neuralgia del trigémino. Arch. Neurocién. (Mex., D.F.) [Internet]. Abr 2005 [citado 12 Oct 2020];10(2): 95-104. Disponible en: [http://www.scielo.org.mx/scielo.php?script=sci\\_arttext&pid=S018747052005000200007&lng=es](http://www.scielo.org.mx/scielo.php?script=sci_arttext&pid=S018747052005000200007&lng=es)
5. Sánchez-Suárez OR, Martínez-Lima JM. V Par Craneal: Neuralgia del Trigémino [Internet]. La Habana: Morfovvirtual 2020; 2020 [citado 12 Feb 2021]. Disponible en: <http://www.morfovvirtual2020.sld.cu/index.php/morfovvirtual/morfovvirtual2020/paper/download/837/681>
6. Tirado-Amador LR, Torres-Osorio L, Arce-Vanegas JA. Neuralgia trigeminal y algunas consideraciones en la práctica clínica de la odontología. Rev Nac Odontol [Internet]. Jul 2019 [citado 12 Feb 2021];15(29):1-15. Disponible en: <https://revistas.ucc.edu.co/index.php/od/article/view/3348/2952>
7. Sanchez-Arriaran SL, Gonzalo-Párraga R. Descompresión microvascular para el tratamiento de la neuralgia del trigémino. Gac Med Bol [Internet]. Jun 2020 [citado 12 Ene 2021];43(1):67-73. Disponible en: <http://www.scielo.org.bo/pdf/gmb/v43n1/v43n1a11.pdf>
8. Figueroa-Villacís JE. Neuralgia del nervio Trigémino, diagnóstico y tratamiento [Internet]. Guayaquil: Universidad de Guayaquil; 2014 [citado 12 Feb 2021]. Disponible en: <http://repositorio.ug.edu.ec/bitstream/redug/5184/1/FIGUEROAjeny.pdf>



## *I Jornada Virtual de Estomatología 2022* *Ciego de Ávila*

9. Olesen, J. Headache Classification Committee of the International Headache Society (IHS) the international classification of headache disorders. Cephalalgia [Internet]. 2018 [citado 12 Feb 2021];38(1):1-211. Disponible en: <https://journals.sagepub.com/doi/pdf/10.1177/0333102417738202>
10. Bescós A, Pascua V, Escosa-Bagé M, Málaga X. Tratamiento de la neuralgia del trigémino: actualización y perspectivas futuras de las técnicas percutáneas. Rev Neurol [Internet]. 2015 [citado 12 Feb 2021];61(3):114-24. Disponible en: <https://www.neurologia.com/pdf/6103/bo030114.pdf>
11. Arteaga-Rios A. Toxina botulínica en la neuralgia del trigémino. Med Clin. 2017;148(1):28-32.
12. Bohluli B, Motamedi MH, Bagheri SC. Use of botulinum toxin a for drug-refractory trigeminal neuralgia. Oral Radiology, and Endodontology [Internet]. 2011 [citado 12 Feb 2021];111(1):47-50. Disponible en: <https://www.academia.edu/download/50870420/j.tripleo.2010.04.04320161213-26734-1nji2hl.pdf>
13. Gronseth G, Cruccu J, Alksne C, Argoff M, Brainin K, Burchiel Practice parameter: The diagnostic evaluation and treatment of trigeminal neuralgia (an evidence-based review). Neurology [Internet]. Oct 2008 [citado 12 Feb 2021];71(15):1183-90. Disponible en: <https://n.neurology.org/content/neurology/71/15/1183.full.pdf>
14. Marín-Naranjo RM. El uso de toxina botulínica en el tratamiento de la neuralgia del trigémino (V par craneal). Odovtos [Internet]. Dic 2018 [citado 23 May 2021];20(3):43-50. Disponible en: <https://www.scielo.sa.cr/pdf/odovtos/v20n3/2215-3411-odovtos-20-03-43.pdf>
15. Marzo-Ramírez T, Mecías-Díaz T. Tratamiento efectivo de la toxina botulínica tipo A en el espasmo hemifacial, Guantánamo 2018-2019. Rev. inf. cient [Internet]. Ago 2020 [citado 8 May 2021];99(4): 359-66. Disponible en: <http://scielo.sld.cu/pdf/ric/v99n4/1028-9933-ric-99-04-359.pdf>
16. Zuniga C, Díaz S, Piedimonte F, Micheli F. Beneficio de la Toxina Botulínica tipo A en neuralgia del trigémino. Arq. Neuro-Psiquiatr [Internet]. Sep 2008 [cited 24 May 2021]; 66(3a):500-3. Disponible en: <https://www.scielo.br/pdf/anp/v66n3a/a12v66n3a.pdf>
17. Monroy C, Soza S. Usos prácticos de la toxina botulínica en adultos en medicina física y rehabilitación. Rev. Med. Clin. Condes [Internet]. 2014 [cited 24 May 2021];25(2):225-36. Disponible en: <https://core.ac.uk/download/pdf/82742054.pdf>



## *I Jornada Virtual de Estomatología 2022* *Ciego de Ávila*

### **Conflictos de Intereses**

Los autores declaran que no existen conflictos de intereses.

### **Contribuciones de los autores:**

Yelnya Bertolín Alonso: Presentación del caso, concepción y diseño del trabajo, revisión documental y bibliográfica, análisis e interpretación de la información, redacción del manuscrito, revisión crítica del manuscrito y aprobación de la versión final.

Asdrubal Benito García López: Presentación del caso, concepción y diseño del trabajo, revisión documental y bibliográfica, análisis e interpretación de la información, revisión crítica del manuscrito y aprobación de la versión final.

Martha Zuzana Piñeyro-Puebla: revisión documental y bibliográfica, análisis e interpretación de la información, revisión crítica del manuscrito, aprobación de la versión final.